



大口黑鲈致死性结节病原的分离、鉴定及组织病理学观察

何晟毓^{1,2}, 魏文燕³, 刘 韬¹, 杨 倩¹,
谢 恒¹, 何琦瑶¹, 汪开毓^{1,2*}

(1. 四川农业大学鱼病研究中心, 四川 成都 611130;

2. 四川农业大学动物疫病与人类健康四川省重点实验室, 四川 成都 611130;

3. 成都市农林科学院水产研究所, 四川 成都 610000)

摘要: 2018年4月四川邛崃地区某养殖场大口黑鲈感染致死性结节病, 死亡率高达80%。为明确病因, 通过常规微生物分离、鉴定, 从患病鱼皮肤溃疡灶、鱼鳃腔积液和肝脏组织中分离到同一株优势菌, 命名为HSY-NS02。经菌体形态观察、革兰氏染色和抗酸染色镜检、生理生化实验、16S *rDNA*序列扩增及系统发育分析和特异性PCR扩增, 确定该菌为鳟诺卡氏菌。进一步对健康大口黑鲈进行分离菌的人工感染实验以确定其致病性, 结果显示, 人工感染鱼出现与自然发病相似症状, 且从人工感染鱼体中再次分离到相同菌。组织病理学观察显示, 皮肤溃疡灶、心脏、肝脏、脾脏、肾脏和鳃发生不同程度的慢性炎性肉芽肿病变, 其中脾脏病变最为严重。对菌株HSY-NS02进行药物敏感性实验, 结果显示, 该菌对庆大霉素、新霉素和制霉菌素3种药物敏感, 对其他18种药物耐受, 呈多重耐药性。

关键词: 大口黑鲈; 鳟诺卡氏菌; 分离; 鉴定; 组织病理学

中图分类号: S 941.42

文献标志码: A

大口黑鲈(*Micropterus salmoides*)隶属鲈形目(Perciformes)、太阳鱼科(Ceprichidae)、黑鲈属(*Micropterus*), 原产于美国^[1], 于20世纪80年代引进我国。近年来集约化养殖导致的大口黑鲈的病害问题日益加剧, 国内已报道多起细菌性病原, 包括嗜水气单胞菌(*Aeromonas hydrophila*)、温和气单胞菌(*A. sobria*)、镰状镰刀菌(*Fusarium fusarioides*)、洋葱霍尔德菌(*Burkhol cepacid*)、诺卡氏菌(*Nocardia*)、巨型球菌(*Macrocooccus caseolyticus*)和维氏气单胞菌(*A. veronii*), 其中诺卡氏菌对大口黑鲈危害最为突出, 呈现发病时间长、死亡率高、传染性强和反复感染的特点^[2-9], 主要症状为患病鱼体表及内脏器官出现广泛的坏死性白色结节。

2018年4月, 四川邛崃某养殖场大口黑鲈大量死亡, 主要病变为体表和内脏器官出现白色结节, 发病率高达80%。随后对患病的大口黑鲈进行病原分离, 获得一株病原菌, 命名为HSY-NS02。经菌落形态观察、革兰氏染色和抗酸染色镜检、生理生化鉴定、16S *rDNA*序列扩增及系统发育分析和特异性PCR扩增, 确定该病原菌为鳟诺卡氏菌(*N. seriolae*)。进一步开展人工感染实验以确定其致病性, 并进行组织病理学观察和药物敏感性研究。

1 材料与方法

1.1 实验材料

患病大口黑鲈来源于四川邛崃某养殖场,

收稿日期: 2018-10-18 修回日期: 2019-04-09

资助项目: 教育部“长江学者和创新团队发展计划”创新团队项目(IRT0848); 成都市农林科学院科研创新项目(2017-Y2500W-16)

通信作者: 汪开毓, E-mail: kywang1955@126.com

体长25~30 cm, 体质量300~500 g。健康大口黑鲈购自四川成都某水产养殖场, 规格与自然发病大口黑鲈相近, 经检查确认健康后用于人工感染实验。

实验所用BHI(BD, bacto™ brain heart infusion)购自上海江莱生物科技有限公司; 细菌生化微量鉴定管和药敏纸片购自杭州微生物试剂有限公司; 细菌基因组DNA提取试剂盒购自成都福际生物技术有限公司; 数字病理切片扫描仪购自北京优纳科技有限公司; 抗酸染色试剂盒和革兰氏染色试剂盒购自弘慈医疗器械有限公司; 临界点干燥仪: 型号K850, 购自南京覃思科技有限公司; 扫描电子显微镜: 型号Inspect, 购自美国FEI公司; 实验所用引物合成和基因测序于生工生物工程(上海)股份有限公司完成。

1.2 病原菌分离、培养和鉴定

选取濒死的患病大口黑鲈, 用75%酒精棉球对体表进行擦拭消毒后, 无菌操作取皮肤溃疡灶、鱼鳔腔积液和肝脏进行病原菌分离。利用接种环划线接种至BHI固体培养基, 28℃恒温培养3~7 d, 从形态一致的优势菌群中挑取单个菌落进一步纯化培养; 将纯化培养的菌接种于BHI液态培养基, 28℃恒温摇床振荡培养3~7 d, 观察菌液浑浊情况。

将从患病大口黑鲈不同组织中分离的细菌接种于BHI液态培养基中, 28℃恒温摇床振荡培养3~7 d, 离心收集菌体。按照细菌基因组DNA提取试剂盒操作方法, 提取细菌基因组DNA, 并以其作为模板, 利用细菌通用引物扩增16S *rDNA*序列(上游引物27 F: 5'-AGAGTTTGATCCTGGCTCAG-3', 下游引物1492 R: 5'-TACGGCTACCTTGTTACGAC-3'), 反应在25 μL体系中进行: PCR Premix 12.5 μL, 上下游引物各1.0 μL, 2.0 μL模板DNA, ddH₂O补足至25 μL。反应条件: 95℃预变性5 min; 95℃变性30 s, 55℃退火30 s, 72℃延伸1.5 min, 循环扩增30次; 72℃终延伸10 min。PCR产物经1%琼脂糖凝胶电泳检测, 预期大小约为1600 bp。将符合预期大小的PCR产物送生工生物工程(上海)股份有限公司进行测序。测得序列通过NCBI数据库中的BLAST软件进行相似性分析, 选取相关性较高的核酸序列采用Clustal X软件进行多序列比对分析。使用MEGA6.0软件, 采用Neighbor-

Joining法构建系统进化树。

以提取的分离菌总DNA为模板, 并以维氏气单胞菌基因组DNA作为对照, 参照Labrie等^[10]设计的鲈诺卡氏菌特异性引物(上游引物N5 F1: 5'-TGAGCCTGAACTGCATGGTTC-3', 下游引物N5 R1: 5'-ACGGTATCGCAGCCCTCTGTA-3')进行特异性PCR检测。反应在25 μL体系中进行, 反应条件: 94℃预变性4 min; 94℃变性1 min, 58℃退火30 s, 72℃延伸1.5 min, 30个循环; 72℃终延伸10 min。预计扩增片段大小为1069 bp。PCR产物使用1.0%的琼脂糖凝胶电泳进行检测。

1.3 菌体形态观察

染色形态观察 取20 μL纯化培养菌液滴于无菌载玻片中央, 用接种环涂成均匀的薄层, 经火焰固定, 按照革兰氏染色试剂盒说明书进行革兰氏染色; 另取已固定菌液的载玻片, 按照抗酸染色试剂盒说明书进行抗酸染色。

电镜超微形态观察 取1 mL纯化培养菌液收集于离心管中, 1500 r/min离心10 min, 弃上清液。沿管壁缓慢加入约0.5%戊二醛固定液, 在4℃环境中静置10 min, 随后12000 r/min离心15 min, 弃上清液后沿管壁缓慢加入3%戊二醛固定液固定, 保存在4℃环境中。高速离心后的样品体积不小于半颗绿豆大小。扫描电镜(SEM)观察: 将上述细菌样本用PBS缓冲液洗涤2次, 每次5 min, 用4%(W/V)的蔗糖溶液洗涤1次, 时间为5 min, 用系列梯度酒精脱水(30%、50%、70%、80%、90%、95%、100%), 每梯度10 min。加入100%酒精重悬后, 吸取少量悬液滴加在玻片上, 将玻片轻轻黏在导电胶上, 临界点干燥, 真空喷镀, 最后在镜下选择合适位置, 调节适当倍数进行观察^[11-12]。透射电镜(TEM)观察: 将上述细菌样本使用1%四氧化锇再次固定, 然后使用丙酮逐级脱水, 脱水剂浓度梯度为30%、50%、70%、80%、90%、95%和100%(100%浓度中换3次)。之后, 将脱完水的样品先后经过脱水剂和环氧树脂(型号为Epon812)渗透液处理, 比例分别为3:1、1:1、1:3, 每步30~60 min。将渗透好的样品块放到适当模具中, 灌上包埋液, 经过加温后聚合形成包埋块固体。采用超薄切片机制备约50 nm厚的超薄切片后, 漂浮于刀槽液面上, 再捞至铜网, 先用醋酸铀染色, 再用枸橼酸铅染色, 室温下染色15~

20 min, 使用日立H-600IV型透射电镜观察^[13]。

1.4 药物敏感实验和生理生化鉴定

药敏实验采用纸片扩散法。将病原菌接种于BHI液体培养基, 28 °C恒温摇床振荡培养3~7 d。取200 μL参照麦氏比浊管调整菌液浓度为 1.8×10^8 CFU/mL, 均匀涂布在BHI固体培养基上, 将药敏纸片贴上, 28 °C培养3~7 d后观察测量抑菌圈大小并判定结果。

按照《常规细菌系统鉴定手册》的方法, 参照蒋依依等^[4]提供的酶类产生、水解活性、单一碳源利用以及生长温度等生理生化指标, 用生化鉴定管对分离的病原菌进行主要理化特性检测。

1.5 人工感染实验

实验前随机选取3尾购自四川成都某水产养殖场的健康大口黑鲈进行解剖, 并取内脏组织涂板以确定其有无细菌感染。实验鱼分为2组: 1个实验组、1个对照组, 每组10尾。将分离纯化的细菌接种于BHI液体培养基, 28 °C培养7 d,

离心收集菌体, 利用无菌PBS缓冲液调整菌液浓度为 3.0×10^7 CFU/mL, 腹腔注射健康大口黑鲈, 注射剂量0.2 mL/尾, 对照组注射等量无菌PBS缓冲液, 水温25~28 °C。感染期间每天观察记录实验鱼的症状和死亡情况, 并对濒死的实验鱼进行剖检和病原菌分离鉴定。

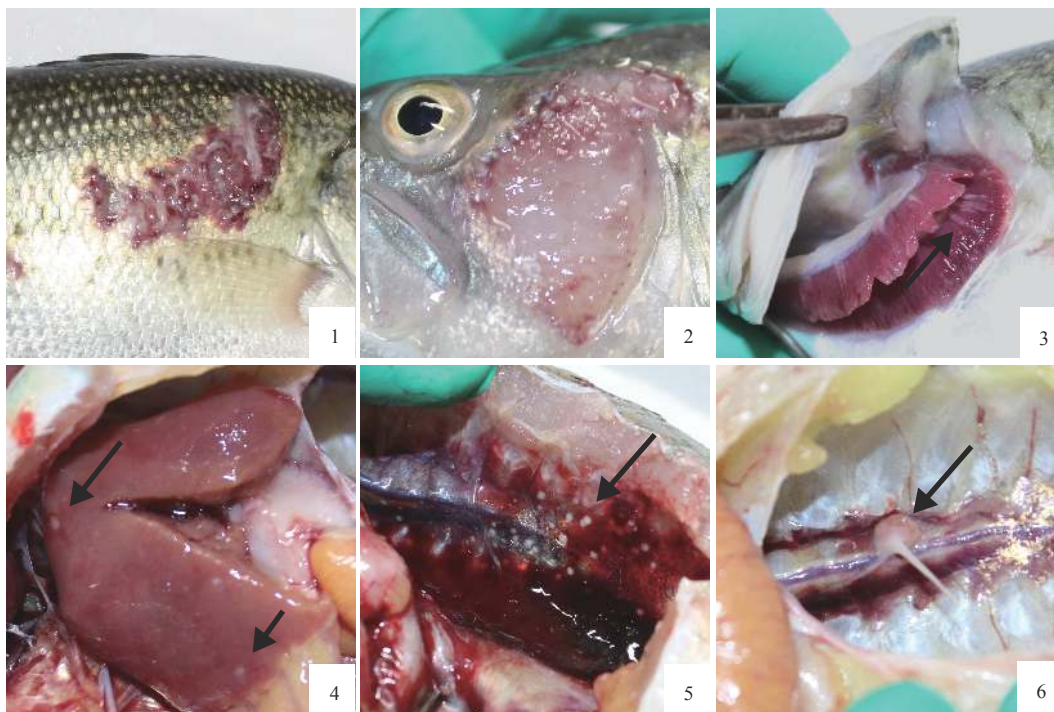
1.6 病理组织学观察

取患病大口黑鲈的皮肤溃疡灶、肝脏、脾脏、鳃、体肾和心脏组织, 用4%甲醛溶液固定, 样品经过石蜡包埋切片, 苏木素—伊红(H.E)染色, 中性树脂封片处理, 用数字病理切片扫描仪(四川农业大学鱼病研究中心提供)采集病理图片, 并观察分析。

2 结果

2.1 患病大口黑鲈临床病理变化

患病大口黑鲈主要病变为体表出现溃疡灶以及出血点, 并伴有肉眼可见的白色结节(图版 I-1, 2), 患病鱼鳃丝发白, 并伴有针尖大小的白色结



图版 I 患病大口黑鲈症状

1. 体表出血点和溃疡灶; 2. 鳃盖溃疡灶; 3. 鳃丝上有白色结节; 4. 肝脏肿大, 表面有白色结节; 5、6. 鱼鳔腔积液和鱼鳔腔壁的白色结节

Plate I Symptoms of sick *M. salmoides*

1. bleeding spots and ulcer focal in the skin; 2. ulcer focal in the operculum; 3. white nodules in the gill filaments; 4. hepatomegaly with white nodules on the surface; 5 and 6. swimming bladder's cavity filled with fluid and white nodules on the surface

节(图版 I -3)。解剖观察, 肝脏肿大、淤血, 多处伴有针尖大小的白色结节(图版 I -4)。鱼鳔腔内有积液, 鱼鳔膜上有1~2 mm白色结节(图版 I -5), 个别结节直径大小超过5 mm(图版 I -6)。

2.2 病原菌的分离与鉴定

从患病大口黑鲈皮肤溃疡灶、鱼鳔腔积液和肝脏中分离到同一株细菌, 命名为HSY-NS02。该菌生长缓慢, 在BHI固体培养基上28 °C培养3 d后才有少许菌落生长, 3~7 d形成沙粒状淡黄色菌落, 粗糙易碎, 边缘不整齐, 在表面形成褶皱(图1-a)。在BHI液体培养基中, 菌体因成粗沙粒状而附着在管壁或沉于底部, 振荡试管可见菌体成明显沙粒状(图1-b)。菌株HSY-NS02革兰氏染色呈阳性, 镜检可见菌体紫红色分枝状(图1-c); 抗酸染色呈阳性, 呈蓝紫色分枝状(图1-d)。

2.3 扫描电镜和透射电镜观察

菌株HSY-NS02的扫描电镜结果发现菌体形

态与革兰氏染色及抗酸染色结果一样, 为分枝杆状, 整体呈丝状网络, 部分区域覆盖着不透明生物膜基质(图版 II -1)。细菌表面有一层透明的类脂质(图版 II -2, 3)。使用Adobe Illustrator CS 5软件测量视野中随机选取的8个菌体的长度和宽度, 通过和标尺大小的换算, 得出病原菌单个菌体长度为6.8~14.4 μm , 平均长度(10.1 \pm 2.3) μm ; 菌体宽度为0.4~1.0 μm , 平均宽度(0.7 \pm 0.2) μm (图版 II -4)。

扫描电镜结果可见菌株HSY-NS02菌体不规则, 有固缩。每个菌体大致由两层结构构成。外层为雾状灰色物质, 为鲷诺卡氏菌细胞膜、细胞壁以及其具有复杂结构的类脂质。内层由深灰色絮状物质构成(图版 II -5, 6)。

2.4 序列分析及系统发育树的构建

测定菌株HSY-NS02的16S *rDNA*基因序列, 获得1 421 bp的基因序列(登录号: MH588089)。系统发育树结果显示, 该菌株与诺卡氏菌属的菌株亲缘关系较近, 同源性较高, 相似性为


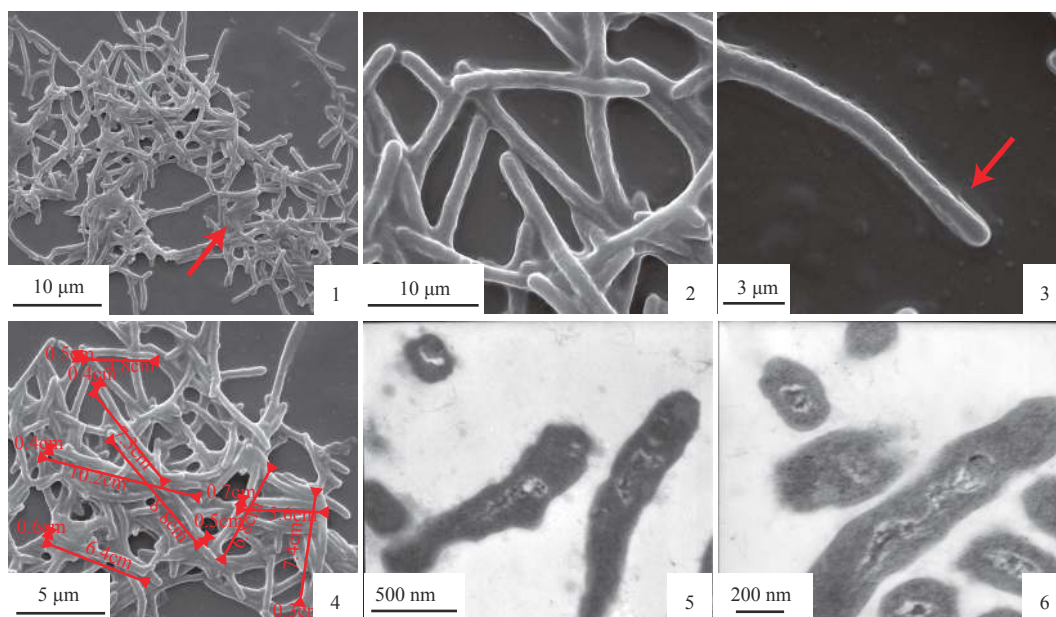


图1 菌株HSY-NS02的生长情况和染色形态($\times 1\ 000$)

(a) BHI固体培养基上长出沙粒状淡黄色菌落; (b) BHI液体培养基中长出的颗粒状菌落; (c) 菌株HSY-NS02的革兰氏染色呈阳性(蓝紫色); (d) 菌株HSY-NS02的抗酸染色呈阳性(红色)

Fig. 1 Growing states and the stained morphological characteristics of strain HSY-NS02($\times 1\ 000$)

(a) the bacterial colony was gritty with light yellow on the BHI solid medium; (b) the bacterial colony was granulated in the BHI liquid medium; (c) the Gram staining of the strain HSY-NS02 was positive (blue); (d) the acid-fast staining of the strain HSY-NS02 was positive (red)



图版 II 菌株HSY-NS02的扫描电镜和透射电镜观察结果

1. 部分区域覆盖着不透明生物膜基质(→); 2、3. 菌体表面的类脂质(→); 4. 测量菌体的长度和宽度; 5、6. 透射电镜下菌体呈内外2层结构

Plate II Scanning electron microscope photograph and transmission electron microscope observation of strain HSY-NS02

1. part of the area is covered with an opaque biofilm matrix; 2, 3. lipid on the surface of bacteria; 4. measuring the length and width of the bacteria; 5, 6. transmission electron microscopy showed a two-layer structure inside and outside the bacteria

97%~99%, 与鳊诺卡氏菌(EF192033)的同源性最高。选取GenBank中部分诺卡氏菌的16S rDNA序列, 并用MEGA 6.0软件中的Neighbor-Joining方法进行系统发育树分析, 菌株HSY-NS02与鳊诺卡氏菌JCM 3360(NR_115839.1)、鳊诺卡氏菌EM150506(LC 144544.1)、鳊诺卡氏菌H031016(AY846841.1)、

鳊诺卡氏菌OTTS(AB255698.1)、鳊诺卡氏菌(AF380937.1)聚为一支(图2)。

从患病大口黑鲈皮肤溃疡灶、鱼鳃腔积液和肝脏分离纯化后的病原菌, 经诺卡氏菌特异性引物N5F1/N5R1的PCR扩增后, 结果显示, 在1 000 bp条带处出现预期大小(1 069 bp)的单一明

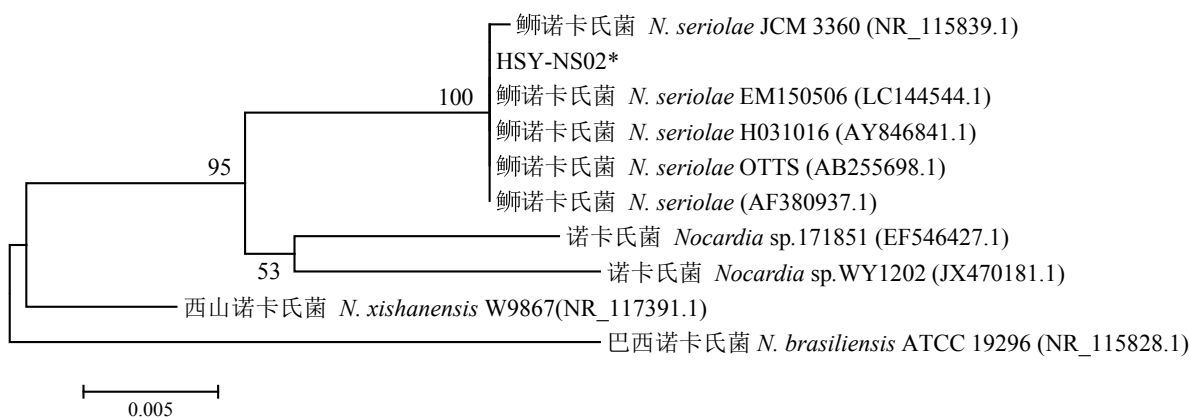


图2 基于菌株HSY-NS02 16S rDNA序列的系统发育树

“*”表示分离株HSY-NS02

Fig. 2 Phylogenetic tree based on 16S rDNA sequences of the strain HSY-NS02

“*” indicates the strain HSY-NS02

亮条带，而作为对照的维氏气单胞菌无条带产生(图3)。

2.5 分离株生理生化鉴定

分离株经生理生化鉴定结果显示，该菌过氧化氢酶呈阳性，氧化酶、脲酶呈阴性，可还原硝酸酶；可水解七叶苷，不水解明胶、淀粉、酪蛋白、黄嘌呤和酪氨酸；能以柠檬酸盐做为唯一碳源生长，具备了诺卡氏菌属的基本生理生化特征，与参照菌株鳟诺卡氏菌(JCM3360)的特性完全相同(表1)。

2.6 药敏试验

药敏结果显示，菌株HSY-NS02对庆大霉素、新霉素和制霉菌素3种药物敏感；对阿奇霉素中度敏感；对四环素、头孢拉定、环丙沙星等18种药物耐受(表2)。

2.7 人工感染实验

健康大口黑鲈感染6 d后出现死亡，存在与

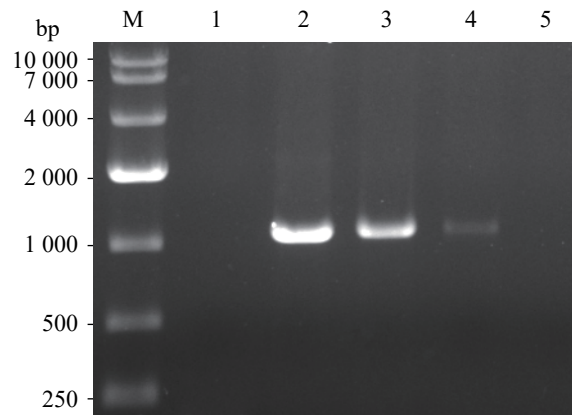


图3 分离自然患病大口黑鲈的病原菌特异性引物PCR检测

M. DNA Marker 10 000; 1. 维氏气单胞菌; 2~4. 分别为分离自然患病大口黑鲈皮肤溃疡灶、鱼鳔腔积液和肝脏的病原菌; 5. 阴性对照

Fig. 3 Specific detection of the isolated bacteria from diseased *M. salmoides* by PCR

M. DNA Marker 10 000; 1. *A. veronii*; 2-4. bacteria isolated from skin ulcer, hydrops and liver; 5. negative control

表1 菌株HSY-NS02与参照菌株的生理生化特征

Tab. 1 Physiological and biochemical characteristics of isolated strain HSY-ND02 and reference strain

检测项目 items	分离菌株 isolate strain HSY-NS02	参照菌株 reference strains	
		<i>N. farcinica</i> ATCC3318	鳟诺卡氏菌 <i>N. seriolae</i> JCM3360
酶类产生 enzymes activity			
过氧化氢酶 catalase	+	+	+
氧化酶 oxidase	-	-	-
脲酶 urease	-	+	-
硝酸盐还原 nitrate reduction	+	-	-
水解活性 hydrolyzing activity			
七叶苷 aseculin	+	+	+
明胶 gelatin	-	-	-
淀粉 starch	-	-	-
酪蛋白 casein	-	-	-
黄嘌呤 xanthine	-	-	-
酪氨酸 tyrosine	-	-	-
唯一碳源利用 growth on sole carbon sources			
甘露醇 mannitol	-	-	-
山梨醇 sorbitol	-	-	-
柠檬酸盐 citrate	+	-	+
在45 °C生长 growth	-	+	-

注: +. 阳性, -. 阴性

Notes: +. positive, -. negative

表 2 菌株 HSY-NS02 的药物敏感性实验结果

Tab. 2 Antibiotic susceptibility test of the strain HSY-NS02

抗生素 antibiotics	药量/(μg /片) dose	标准抑菌圈直径/mm standard diameter of inhibited zone			抑菌圈直径/mm diameter of inhibited zone	敏感程度 susceptibility
		R	I	S		
四环素 tetracycline	30	≤ 14	15~18	≥ 19	0	R
头孢拉定 cefradine	75	≤ 14	15~17	≥ 18	10	R
氧氟沙星 ofloxacin	5	≤ 12	13~15	≥ 16	0	R
环丙沙星 ciprofloxacin	5	≤ 15	16~20	≥ 21	14	R
庆大霉素 gentamycin	10	≤ 12	13~14	≥ 15	18	S
丁胺卡那 amikacin	30	≤ 14	15~16	≥ 17	0	R
多粘菌素B polymyxin B	30	≤ 11		≥ 12	7	R
卡那霉素 kanamycin	30	≤ 13	14~17	≥ 18	0	R
链霉素 streptomycin	10	≤ 11	12~14	≥ 15	0	R
头孢呋辛 zinacef	30	≤ 14	15~17	≥ 18	11	R
青霉素 penicillium	10	≤ 14		≥ 15	9	R
诺氟沙星 norfloxacin	10	≤ 12	13~16	≥ 17	0	R
氨苄西林 ampicillin	10	≤ 13	14~16	≥ 17	0	R
复方新诺(SMZ/TMP) sulfamethoxazole	23.75/ 1.25	≤ 10	11~15	≥ 16	9	R
新霉素 neomycin	30	≤ 12	13~16	≥ 17	19	S
阿奇霉素 azithromycin	15	≤ 13	14~17	≥ 18	14	I
呋喃唑酮 furazolidone	30	≤ 14	15~16	≥ 17	0	R
氟苯尼考 florfenicol	30	≤ 12	13~17	≥ 18	0	R
恩诺沙星 enrofloxacin	10			≥ 28	0	R
多西环素 doxycycline	30	≤ 12	13~15	≥ 16	0	R
吉他霉素 kitasamycin	15			≥ 22	0	R
制霉菌素 nystatin	10			≥ 15	18	S

注: S. 敏感; I. 中度敏感; R. 耐药

Notes: S. sensitive; I. moderately sensitive; R. resistancence

自然病例相似的组织病变, 20 d内累计生存率为 0, 而对照组实验期间无死亡(图 4), 说明分离株 HSY-NS02 具备较强的致病力。同时, 从人工感染致死的病鱼体内能再次分离细菌, 其菌落形态及染色情况与自然分离的病原菌一致, 表明所分离的细菌为此次患病大口黑鲈的致病菌。

2.8 组织病理学观察

患病大口黑鲈组织病理学观察可见皮肤溃疡灶、肝脏、脾脏、肾脏、心脏和鳃组织出现不同程度肉芽肿性结节状病变。肉芽肿分为 3 个时期, 初期肉芽肿只有坏死灶(图版 III-1); 中期成熟肉芽肿由三层结构形成: 中心为红染的坏

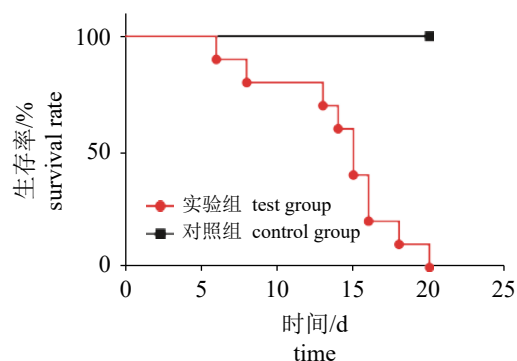


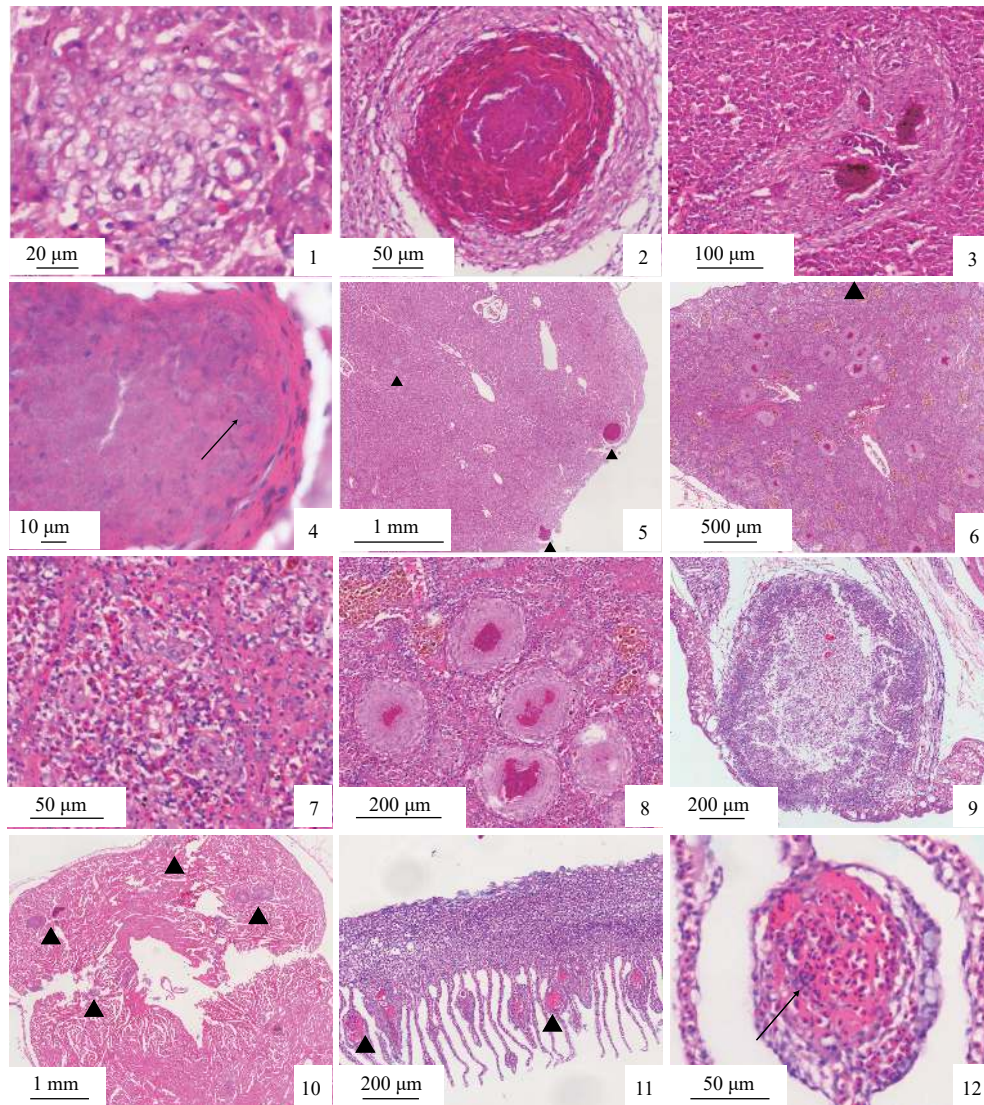
图 4 菌株 HSY-NS02 的人工感染实验结果

Fig. 4 Artificial infection results of the strain HSY-NS02

死组织碎片, 并见蓝染的鲷诺卡氏菌和钙盐沉着, 中层为增生并趋于坏死的结缔组织和炎性细胞, 外层为多层稀疏排列的结缔组织及大量上皮样细胞(单核细胞来源)包裹(图版 III-2); 后期陈旧肉芽肿的坏死灶很少成熟, 被外周结缔组织代替机化(图版 III-3)。图版 III-4为坏死灶中心放大。

肝脏 肝脏组织内散布有少量肉芽肿, 以靠近表面的肝组织区域分布较多(图版 III-5)。

脾脏 脾脏组织可见大量密集分布的肉芽肿(图版 III-6), 结缔组织明显增多、增厚, 脾实质淋巴细胞减少, 脾血窦扩张充血, 部分毛细血管内皮细胞坏死(图版 III-7)。脾脏肉芽肿分布较密, 结缔组织及上皮样细胞层较厚, 红染



图版 III 患病大口黑鲈的病理组织学观察

1. 肝脏初期肉芽肿; 2. 肝脏中期成熟肉芽肿的三层结构; 3. 肝脏后期肉芽肿; 4. 肉芽肿中心坏死灶内沉着钙盐或鲷诺卡氏菌(→); 5. 肝脏内分布少量肉芽肿(▲); 6. 脾脏内分布大量密集的肉芽肿(▲); 7. 脾实质淋巴细胞减少, 脾血窦扩张充血; 8. 脾脏内肉芽肿外层较厚, 中心坏死灶较小; 9. 肾脏内的肉芽肿; 10. 心脏内分布初期和中期的肉芽肿(▲); 11. 鳃上分布多个小肉芽肿(▲), 鳃小片基部增生炎性细胞; 12. 鳃小片肉芽肿中心坏死灶内红细胞堆积, 炎性细胞浸润(→)

Plate III Pathohistological observation of sick *M. salmoides*

1. granulomas of initial stages in liver; 2. granulomas of middle stages with three-tier structure in liver; 3. granulomas of late stage in liver; 4. a granuloma with a necrotic center composed by calcium salt or *N. serioleae* (→); 5. liver with a few granulomas (▲); 6. spleen with multiple granulomas (▲); 7. lymphopenia and congestion in spleen; 8. outer envelope of the granuloma was thicker and the necrotic center was smaller in spleen; 9. kidney with a granuloma; 10. granulomas of initial and middle stages in heart (▲); 11. gill with a few small granulomas (▲), lymphocytosis in the gill lamellae; 12. a granuloma with a necrotic center with erythrocyte accumulation and inflammatory cell infiltration (→)

的坏死组织中心比起肝组织内的肉芽肿较小, 且有的已经被外周结缔组织取代(图版 III-8)。

肾脏 肾脏组织偶见少量蓝染的未成熟肉芽肿病变区域, 与其他内脏组织肉芽肿病变区域相比直径较大, 约为600 μm ; 周边很少或缺乏结缔组织及上皮样细胞的包裹(图版 III-9)。

心脏 心脏组织多见成熟度不高的肉芽肿病变区域, 也有部分形成成熟的三层肉芽肿结构(图版 III-10)。

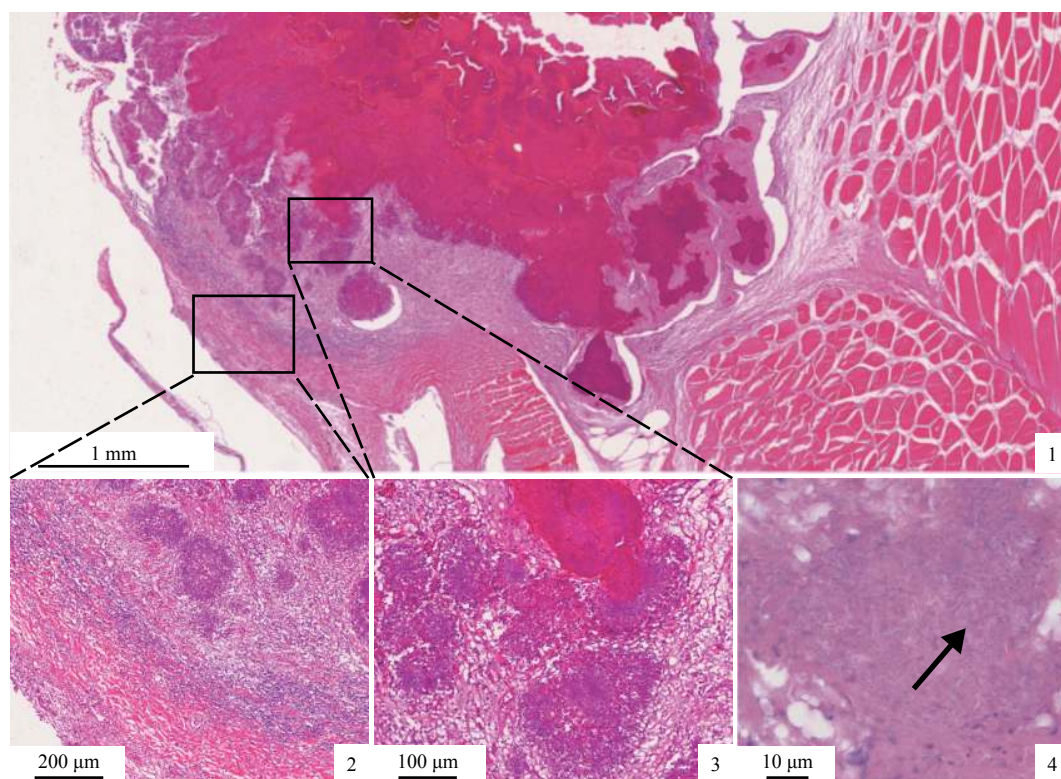
鳃 鳃上可见较多坏死小肉芽肿, 造成鳃小片病变部位膨大, 鳃小片基部大量炎性细胞浸润(图版 III-11), 病灶内红细胞堆积, 并伴有炎性细胞浸润, 部分细胞坏死崩解, 外周有残存的鳃小片组织包裹(图版 III-12)。

皮肤溃疡灶 在病灶处从外到内可见皮肤表皮层分离, 真皮层坏死崩解, 呈一片红染无结构的景象, 结节深入病变肌肉组织(图版 IV-1)。病灶边缘真皮层可见毛细血管充血, 疏松结缔组织有大量炎性细胞浸润(图版 IV-2), 坏死灶内

可见有大量散在的蓝染小团块, 为沉着的钙盐或蓝染的鳟诺卡氏菌(图版 IV-3, 4)。

3 讨论

诺卡氏菌为革兰氏阳性菌, 属放线菌门(Actinobacteria)、放线菌纲(Actinobacteria)、放线菌目(Actinomycetales)、诺卡氏菌科(Nocardiaceae)、诺卡氏菌属^[14], 广泛存在于自然界^[15]。目前, 诺卡氏菌已经成为亚洲地区水产养殖行业重要的病原菌, 在鱼类上共分离出3株诺卡氏菌, 分别为鳟诺卡氏菌、星状诺卡氏菌(*N. asteroides*)和杀鲑诺卡氏菌(*N. salmonicida*)。鳟诺卡氏菌最早从黄鳍短须石首鱼(*Umbrina roncadore*)中分离, 当时被命名为卡帕其诺卡氏菌(*N. kampachi*)^[16], 对日本黄鳍短须石首鱼养殖业造成严重损失^[17-18]。近年来, 国内从发病鱼上分离出诺卡氏菌的报道日益增多, 其中鳟诺卡氏菌占比最高, 对国内养殖业造成巨大损失^[19]。本研究对从四川邛崃患病



图版 IV 患病大口黑鲈皮肤溃疡灶的病理组织学观察

1. 皮肤组织内的肉芽肿; 2. 真皮层毛细血管充血, 结缔组织有炎性细胞浸润; 3. 蓝染团块; 4. 蓝染团块内沉着钙盐或鳟诺卡氏菌(→)

Plate IV Pathohistological observation of sick *M. salmoides*'s skin ulcer

1. skin ulcer with multiple granulomas; 2. dermal capillary congestion, fibrillar connective tissue with inflammatory cell infiltration; 3. blue dyed mass; 4. a necrotic center composed by calcium salt or *N. serioleae* (→)

大口黑鲈皮肤溃疡灶、鱼鳃腔积液和肝脏组织中分离出的病原菌经人工培养后进行菌体特征观察、革兰氏染色、抗酸染色镜检及生理生化特性鉴定发现,其符合诺卡氏菌的一般特征,并通过16S *rDNA*序列扩增、系统发育分析及特异性引物PCR扩增,确定本次引起大口黑鲈发病的病原菌为鳊诺卡氏菌,是四川省首次关于养殖大口黑鲈感染鳊诺卡氏菌的报道。

鱼类诺卡氏菌病是由诺卡氏菌属的细菌所引起的具有传染性的慢性全身性疾病^[20-21],患病鱼体表出现坏疽和溃疡灶,在浆膜表面、肠系膜、鳃、鳔、心脏、脾脏、肝脏和肾脏组织发现大量1~2 mm的白色结节,组织病理学观察到典型的肉芽肿结构,中间凝聚坏死的细胞以及大量菌体,外围被结缔组织和上皮样细胞包裹^[22]。感染鳊诺卡氏菌的花鲈(*Lateolabrax japonicus*)^[23]、细鳞鲮(*Terapon jarbua*)^[24]和大鳞大麻哈鱼(*Oncorhynchus tshawytscha*)^[25]均出现和上述一致的症状。在国内,王国良等^[26]首次报道了大黄鱼(*Larimichthys crocea*)诺卡氏菌病,随后常藕琴等^[27]报道了乌鳢(*Channa argus*)诺卡氏菌病。近年来,蒋依依等^[4]、王瑞旋等^[28]、徐晓丽等^[29]、王二龙等^[30]分别从大口黑鲈、卵形鲳鲹(*Trachinotus ovatus*)、丝鳍毛足鲈(*Trichogaster trichopterus*)和乌鳢体内分离鉴定出鳊诺卡氏菌。肉芽肿作为一种免疫反应机制,初期病原体被感染组织包围,导致局部的巨噬细胞吞噬病菌,但是由于诺卡氏菌的细胞壁结构复杂,使该免疫过程未能彻底消灭诺卡氏菌,随着诺卡氏菌不断地繁殖和侵染,肉芽肿病变区域不断扩大,周围增生结缔组织和上皮样细胞形成包膜,肉芽肿内部细胞因缺乏营养而坏死^[31]。本实验对感染鳊诺卡氏菌的大口黑鲈进行了组织病理学观察,结果发现,皮肤溃疡灶、心脏、肝脏、脾脏、肾脏和鳃均发生不同程度的慢性炎性肉芽肿病变,其中脾脏病变最为严重。脾脏内肉芽肿分布数量远多于其他器官,且肉芽肿多为成熟期,外层结缔组织较厚,常见多个肉芽肿病变区域相连,且分布密集。虽然目前鳊诺卡氏菌感染鱼体的途径仍未清楚,但是根据本次组织病理学观察结果和患病大口黑鲈临床症状表现,可以对该菌致病过程进行初步推测:水体中的鳊诺卡氏菌通过大口黑鲈损伤的皮肤、鳃和肌肉进入鱼体内,通过某种途径侵入各个器官。

<http://www.sxuebao.cn>

脾脏作为鱼类重要的外周免疫器官,鳊诺卡氏菌可能经某种途径最先进入脾脏,引起免疫反应,随后被脾脏内巨噬细胞捕获,但并未被杀死反而不断繁殖,造成脾脏肉芽肿病变。随着细菌不断地增殖,细菌侵入其他器官,引起各器官肉芽肿病变,无法维持正常功能,最终导致鱼体死亡。

为了指导养殖中该病的防控,本研究采用纸片扩散法对该病原菌进行初步的药物敏感性研究。结果显示,实验中的22种药物中,菌株仅对庆大霉素、新霉素和制霉菌素3种药物敏感。鳊诺卡氏菌细胞壁表面存在枝菌酸,形成一层渗透屏障,能够保护细菌不受外来有毒化学物质的侵害^[32]。目前,鳊诺卡氏菌造成的鱼类诺卡氏菌病还没有绝对有效的治疗方法,主要以预防为主,如改善饲养环境和提高鱼体免疫力。虽然临床上有报道使用抗生素有一定的疗效,但是效果不佳^[33],此外,抗生素滥用还会造成新的水环境污染以及耐药菌形成的问题。因此,对于鳊诺卡氏菌感染途径、发病机制和防治仍需要大量研究。综上所述,本研究将为临床上大口黑鲈诺卡氏菌病的诊断、病原菌分离与鉴定及疾病防治奠定基础。

参考文献:

- [1] Brown T G, Runciman B, Pollard S, *et al.* Biological synopsis of largemouth bass (*Micropterus salmoides*)[J]. *Canadian Journal of Fisheries and Aquatic Sciences*, 2009, 2884: 1-27.
- [2] 刘春, 李凯彬, 王庆, 等. 大口黑鲈烂身病原菌的分离、鉴定与特性分析[J]. *广东农业科学*, 2011, 38(6): 126-128.
Liu C, Li K B, Wang Q, *et al.* Identification and characterization of *Aeromonas hydrophila* isolated from *Micropterus salmoides*[J]. *Guangdong Agricultural Sciences*, 2011, 38(6): 126-128(in Chinese).
- [3] 金珊, 王国良, 赵青松, 等. 加州鲈白云病的病原及血液病理的初步研究[J]. *水生生物学报*, 2005, 29(2): 184-188.
Jin S, Wang G L, Zhao Q S, *et al.* Preliminary studies on pathogen and hemopathology of the white cloud disease in *Micropterus salmoides*[J]. *Acta Hydrobiologica Sinica*, 2005, 29(2): 184-188(in Chinese).
- [4] 蒋依依, 李言伟, 周素明, 等. 加州鲈诺卡菌病原的中国水产学会主办 sponsored by China Society of Fisheries

- 分离与鉴定[J]. 中山大学学报(自然科学版), 2012, 51(1): 76-81.
- Jiang Y Y, Li Y W, Zhou S M, *et al.* Isolation and identification of *Nocardia*, a pathogen of nocardiosis in largemouth bass, *Micropterus salmoides*[J]. *Acta Scientiarum Naturalium Universitatis Sunyatseni* (Natural Science Edition), 2012, 51(1): 76-81(in Chinese).
- [5] 龙波, 王均, 贺扬, 等. 加州鲈源维氏气单胞菌的分离、鉴定及致病性[J]. 中国兽医学报, 2016, 36(1): 48-55.
- Long B, Wang J, He Y, *et al.* Isolation, identification and pathogenicity of *Aeromonas veronii* isolated from *Micropterus salmoides*[J]. *Chinese Journal of Veterinary Science*, 2016, 36(1): 48-55(in Chinese).
- [6] 李海文, 陈信廉, 邹为民. 加洲鲈鱼溃疡病病原的研究[J]. 珠江水产, 1994(7): 89-94.
- Li H W, Chen X L, Zou W M. Study on the pathogen of ulcer disease in *Micropterus salmoides*[J]. *Fisheries of Zhujiang*, 1994(7): 89-94(in Chinese).
- [7] 黄钧, 黄艳华, 温华成, 等. 水库网箱养殖加州鲈体表溃烂病的诊治报告[J]. 广西畜牧兽医, 2011, 27(6): 323-326.
- Huang J, Huang Y H, Wen H C, *et al.* Diagnosis report of ulcer disease in cage cultured *Micropterus salmoides*[J]. *Guangxi Journal of Animal Husbandry & Veterinary Medicine*, 2011, 27(6): 323-326(in Chinese).
- [8] 杨秀荣, 曾燕玲, 魏志琴. 乌江网箱养殖患病加州鲈鱼的细菌分离鉴定与回复感染[J]. 江苏农业科学, 2013, 41(11): 252-254.
- Yang X R, Zeng Y L, Wei Z Q. Isolation, identification and recurrent infection in in cage cultured *Micropterus salmoides* in Wujiang[J]. *Jiangsu Agricultural Sciences*, 2013, 41(11): 252-254(in Chinese).
- [9] 黄文芳, 陈红, 胡朝晖, 等. 鱼类镰刀菌的研究 I: 从大口黑鲈病灶上分离的镰状镰刀菌的研究[J]. 水生生物学报, 1996, 20(4): 345-352.
- Huang W F, Chen H, Hu Z H, *et al.* Studies of fish fusarium I: studies on *Fusarium fusarioides* isolated from *Micropterus salmoides*[J]. *Acta Hydrobiologica Sinica*, 1996, 20(4): 345-352(in Chinese).
- [10] Labrie L, Ng J, Tan Z, *et al.* Nocardial infections in fish: an emerging problem in both freshwater and marine aquaculture systems in Asia[M]//Bondad-Reantaso M G, Mohan C V, Crumlish M. *Diseases in Asian Aquaculture VI. Fish Health Section*. Manila, Philippines: Asian Fisheries Society, 2008.
- [11] 谢家仪, 董光军, 刘振英. 扫描电镜的微生物样品制备方法[J]. 电子显微学报, 2005, 24(4): 440.
- Xie J Y, Dong G J, Liu Z Y. Method of preparation of microbiological specimen for scanning electron microscope[J]. *Journal of Chinese Electron Microscopy Society*, 2005, 24(4): 440(in Chinese).
- [12] 屈平, 陈冠华, 吴国江, 等. 超微粉末的扫描电镜观察法[J]. 电子显微学报, 2006, 25(S1): 175-176.
- Qu P, Chen G H, Wu G J, *et al.* Scanning electron microscopic observation of ultrafine powder[J]. *Journal of Chinese Electron Microscopy Society*, 2006, 25(S1): 175-176(in Chinese).
- [13] 宋敬东, 屈建国, 鲁茁壮, 等. 提高负染法透射电镜检测病毒灵敏度的制样方法及应用[J]. 病毒学报, 2010, 26(5): 410-413.
- Song J D, Qu J G, Lu Z Z, *et al.* Sample preparation method and application for improving virus sensitivity by negative transmission dyeing electron microscopy[J]. *Chinese Journal of Virology*, 2010, 26(5): 410-413(in Chinese).
- [14] 张媛, 张媛媛, 李振军, 等. 诺卡氏菌研究进展[J]. 中国人兽共患病学报, 2012, 28(6): 628-634.
- Zhang Y, Zhang Y Y, Li Z J, *et al.* Research progress on *Nocardia*[J]. *Chinese Journal of Zoonoses*, 2012, 28(6): 628-634(in Chinese).
- [15] McNeil M M, Brown J M. The medically important aerobic Actinomycetes: epidemiology and microbiology[J]. *Clinical Microbiology Reviews*, 1994, 7(3): 357-417.
- [16] Kariya T, Kubota S, Nakamura Y, *et al.* Nocardial infection in cultured yellowtails (*Seriola quinqueruata* and *S. purpurascens*)—I. bacteriological study[J]. *Fish Pathology*, 1968, 3(1): 16-23.
- [17] Miyoshi Y, Suzuki S. A PCR method to detect *Nocardia seriolae* in fish samples[J]. *Fish Pathology*, 2003, 38(3): 93-97.
- [18] Shimahara Y, Yasuda H, Nakamura A, *et al.* Detection of antibody response against *Nocardia seriolae* by enzyme-linked immunosorbent assay (ELISA) and a preliminary vaccine trial in yellowtail, *Seriola quinqueradiata*[J]. *Bulletin-European Association of*

- Fish Pathologists, 2005, 25(6): 270-275.
- [19] 朱志东, 吕莉, 邓剑壕, 等. 鱼类诺卡氏菌病的研究进展[J]. 水产养殖, 2018, 39(1): 48-52.
Zhu Z D, Lü L, Deng J H, *et al.* Research review of fish nocardiosis[J]. *Journal of Aquaculture*, 2018, 39(1): 48-52(in Chinese).
- [20] Boiron P, Locci R, Goodfellow M, *et al.* Nocardia, nocardiosis and mycetoma[J]. *Medical Mycology*, 1998, 36(Suppl 1): 26-37.
- [21] Bransden M P, Carson J, Munday B L, *et al.* Nocardiosis in tank-reared atlantic salmon, *Salmo salar* L.[J]. *Journal of Fish Diseases*, 2000, 23(1): 83-85.
- [22] Chen S C. Study on the pathogenicity of *Nocardia asteroides* to the formosa snakehead, *Channa maculata* (Lacepède), and largemouth bass, *Micropterus salmoides* (Lacepède)[J]. *Journal of Fish Diseases*, 1992, 15(1): 47-53.
- [23] Chen S C, Lee J L, Lai C C, *et al.* Nocardiosis in sea bass, *Lateolabrax japonicus*, in Taiwan[J]. *Journal of Fish Diseases*, 2000, 23(5): 299-307.
- [24] Wang P C, Chen S D, Tsai M A, *et al.* *Nocardia seriolae* infection in the three striped tigerfish, *Terapon jarbua* (Forsskål)[J]. *Journal of Fish Diseases*, 2009, 32(4): 301-310.
- [25] Brosnahan C L, Humphrey S, Knowles G, *et al.* Nocardiosis in freshwater reared chinook salmon (*Oncorhynchus tshawytscha*)[J]. *New Zealand Veterinary Journal*, 2017, 65(4): 214-218.
- [26] 王国良, 袁思平, 金珊. 网箱养殖大黄鱼诺卡氏菌病的初步研究[J]. 水产学报, 2006, 30(1): 103-107.
Wang G L, Yuan S P, Jin S. Preliminary study on nocardiosis in cage-reared large croaker, *Pseudosciaena crocea* (Richardson)[J]. *Journal of Fisheries of China*, 2006, 30(1): 103-107(in Chinese).
- [27] 常藕琴, 石存斌, 潘厚军, 等. 乌鳢诺卡氏菌病的组织病理学[J]. 水产学报, 2008, 37(2): 209-216.
Chang O Q, Shi C B, Pan H J, *et al.* Histopathological study on nocardiosis of *Ophicephalus argus*[J]. *Journal of Fisheries of China*, 2008, 37(2): 209-216(in Chinese).
- [28] 王瑞旋, 刘广锋, 王江勇, 等. 养殖卵形鲳鲹诺卡氏菌病的研究[J]. 海洋湖沼通报, 2010(1): 52-58.
Wang R X, Liu G F, Wang J Y, *et al.* Studies on nocardiosis infected farming *Trachinotus ovatus*[J]. *Transactions of Oceanology and Limnology*, 2010(1): 52-58(in Chinese).
- [29] 徐晓丽, 李贺密, 邵蓬, 等. 丝足鲈致病性诺卡氏菌的鉴定及系统发育分析[J]. 水产科学, 2013, 32(11): 657-661.
Xu X L, Li H M, Shao P, *et al.* Identification and phylogenetic analyses of pathogen *Nocardia* sp. isolated from giant gourami (*Osphronemus gorami*)[J]. *Fisheries Science*, 2013, 32(11): 657-661(in Chinese).
- [30] 王二龙, 汪开毓, 陈德芳, 等. 养殖乌鳢内脏结节病的病原分离、鉴定与药物敏感性分析[J]. 华中农业大学学报, 2015, 34(5): 90-98.
Wang E L, Wang K Y, Chen D F, *et al.* Isolation, identification and drug sensitivity test of causative pathogen offarmed snakehead (*Channa argus*) with visceral sarcoidosis[J]. *Journal of Huazhong Agricultural University*, 2015, 34(5): 90-98(in Chinese).
- [31] 满其蒙, 徐力文, 区又君, 等. 鲮鱼诺卡氏菌感染卵形鲳鲹的组织病理学研究[J]. 广东农业科学, 2012, 39(21): 132-135.
Man Q M, Xu L W, Ou Y J, *et al.* Histopathological study on golden pompano *Trachinotus ovatus* infected with *Nocardia seriolae*[J]. *Guangdong Agricultural Sciences*, 2012, 39(21): 132-135(in Chinese).
- [32] 满其蒙. 鲮鱼诺卡氏菌致病机制的研究[D]. 上海: 上海海洋大学, 2013.
Man Q M. Studies on pathogenic mechanism of *Nocardia seriolae*[D]. Shanghai: Shanghai Ocean University, 2013 (in Chinese).
- [33] Lewis S, Chinabut S. Mycobacteriosis and nocardiosis[M]//Woo P T K, Bruno D W. *Fish Diseases and Disorders: 3. Viral, Bacterial and Fungal Infections*. 2nd ed. Oxfordshire: CAB International, 2011.

Isolation, identification and histopathological study on lethal sarcoidosis of *Micropterus salmoides*

HE Shengyu^{1,2}, WEI Wenyan³, LIU Tao¹, YANG Qian¹,
XIE Heng¹, HE Qiyao¹, WANG Kaiyu^{1,2*}

(1. Fisheries Department of Sichuan Agricultural University, Chengdu 611130, China;

2. Key Laboratory of Animal Disease and Human Health of Sichuan Province,
Sichuan Agricultural University, Chengdu 611130, China;

3. Institute of Fisheries, Chengdu Academy of Agricultural and Forestry Sciences, Chengdu 610000, China)

Abstract: In April 2018, a large number of largemouth bass (*Micropterus salmoides*) were infected with lethal sarcoidosis in a farm in Qionglai, Sichuan Province. In order to define the potential pathogens, a bacterial strain named HSY-NS02 was isolated from skin ulcers, effusions from fish swimming bladder's cavity and liver of the diseased *M. salmoides* by traditional pathogen isolation methods. The strain HSY-NS02 was identified as *Nocardia seriolea* by means of morphologic structure and staining observation, PCR amplification and sequence analysis of 16S *rRNA* gene and specific primer, constructing phylogenetic tree, physiological and biochemical test. Furthermore, the pathogenicity of the strain HSY-NS02 was confirmed by the infection experiment in healthy *M. salmoides*. The results showed that the strain HSY-NS02 was confirmed to be pathogenic to healthy *M. salmoides* and the same bacterium could be recovered from these infected *M. salmoides*. Histopathological observation and analysis of diseased *M. salmoides* showed that there were different degrees of chronic granulomatous lesions in skin ulcers, heart, liver, spleen, kidney and gill, of which spleen lesions were the most serious. The antibiotic susceptibility of the strain HSY-NS02 was carried out to guide clinically choosing medicine, and the results showed that the strain was sensitive to gentamicin, neomycin and nystatin, but resistant to other 18 kinds of antibiotics, which implied the strain HSY-NS02 was resistant to multiple antibiotics.

Key words: *Micropterus salmoides*; *Nocardia seriolea*; isolation; identification; histopathology

Corresponding author: WANG Kaiyu. E-mail: kywang1955@126.com

Funding projects: Changjiang Scholars and Innovation Team Development Innovation Team Project (IRT0848); Chengdu Academy of Agriculture and Forestry Science Research Innovation Project (2017-Y2500W-16)