第 38 卷第 3 期
2014 年 3 月

水 产 学 报
JOURNAL OF FISHERIES OF CHINA

Vol. 38, No. 3
Mar., 2014

文章编号:1000 - 0615(2014)03 - 0362 - 09　　DOI:10.3724/SP.J.1231.2014.48901

脊尾白虾的性腺发育及组织结构观察

栗治国[1,2], 张成松[1*], 李富花[1], 相建海[1]

(1. 中国科学院实验海洋生物学重点实验室,山东 青岛 266071;
2. 中国科学院大学,北京 100049)

摘要: 为系统研究脊尾白虾的性腺发育及组织学特征,采用常规的石蜡切片及 H.E 染色方法对脊尾白虾的性腺发育及其组织结构进行观察。结果表明,脊尾白虾的雌性生殖系统由卵巢、输卵管及排卵孔组成。卵子发生经历了卵原细胞、卵黄合成前期卵母细胞、内源性卵黄合成期卵母细胞、外源性卵黄合成期卵母细胞,最后发育为成熟的卵母细胞。卵巢发育可分为增殖期、小生长期、大生长期、成熟期及产后恢复期。脊尾白虾雄性生殖系统由精巢、输精管及排精孔组成。精巢由生精小管构成,不同生精小管内精子发育可不同步。精子发生经历了精原细胞、初级精母细胞、次级精母细胞、精细胞,最后发育为精子。输精管可分为前、中、后输精管及末端壶腹,精荚在输精管中形成。

关键词: 脊尾白虾; 性腺发育; 组织结构

中图分类号: Q 136; S 917.4　　**文献标志码:** A

脊尾白虾(*Exopalaemon carinicauda*)隶属十足目(Decapoda)、长臂虾科(Palaemonidae)、白虾属(*Palaemon*),主要分布于中国大陆沿海和朝鲜半岛西岸的浅海低盐水域,尤以黄海、渤海产量最高,是我国特有的 3 种经济虾类之一,其产量仅次于中国明对虾(*Fenneropenaeus chinensis*)和中国毛虾(*Acetes chinensis*)[1]。脊尾白虾环境适应性强、生长快、肉质好、经济价值高、养殖经济效益可观,是很有潜力的增养殖虾类品种。据不完全统计,到 2012 年全国脊尾白虾养殖面积约为 1 万 hm^2[2],该品种养殖产量已占我国东部沿海混养池塘总产量的 1/3[3]。

目前脊尾白虾养殖苗种主要通过自然海区纳苗、捕捞天然苗或直接在养殖池放养抱卵虾自繁等获得,外部环境对苗种数量和质量影响极大。尽管目前脊尾白虾的人工育苗技术已有所报道[4-5],但是其稳定高效的工厂化苗种繁育工艺尚未建立[2],养殖面积及产量的提高受苗种限制明显。因此,有必要开展脊尾白虾繁殖生物学研究,攻克苗种培育技术难关,制定人工育苗标准化操作规范,实现人工规模化繁育。

性腺发育是繁殖生物学研究的重要内容,研究脊尾白虾的性腺发育可更好地对亲虾进行促熟操作,从而实现其人工苗种繁育技术的早日建立。目前关于脊尾白虾性腺发育的研究较少,仅见根据卵巢形态特征进行分期的报道[6]。本实验采用组织学方法首次对脊尾白虾的卵子发生、卵巢发育、精巢及输精管结构等方面进行系统的研究,以期更好地掌握其繁殖规律,为脊尾白虾苗种的人工繁育提供基础资料。

1 材料与方法

1.1 实验材料

实验用脊尾白虾均取自南通聚濠水产有限公司养殖池塘,自 2011 年 7 月至 2012 年 7 月采用投放地笼的方式捕获池塘养殖脊尾白虾,逐月采集样品,每次收集雌雄虾各 10 尾用于实验。在繁殖盛期(8—9 月及 4—5 月)每 2 日采集样品 1

收稿日期: 2013-09-14　　**修回日期:** 2013-12-26

资助项目: 国家科技支撑计划(2011BAD13B01);国家自然科学基金项目(41376165);虾产业体系专项(CARS-47)

通信作者: 张成松,E-mail:chs-zhang@163.com

次,而在非繁殖盛期每月收集 1 次。实验共收集雌雄虾各 300 尾。

1.2　实验方法

为方便性腺的解剖分离,先将脊尾白虾活体在 4 ℃冰箱中放置 30 min,待其活动能力较弱后进行解剖操作。精巢及发育早期的卵巢较小,在解剖分离时容易破损,为了保持其完整性,解剖在 0.87% 的生理盐水中进行。雌虾在解剖前称重(吸去体表水分后用电子秤称重),对解剖出的卵巢称重,计算卵巢的性腺指数,性腺指数(GI) = 100% × 卵巢湿重/活体体质量。

解剖分离出的精巢及发育早期的卵巢直接转移到 Bouin 氏液中固定,发育后期的卵巢体积较大,须切成小块后进行固定。样品固定 24 h 后转移至 70% 的酒精中保存。固定后的样品经梯度酒精脱水、二甲苯透明和石蜡包埋后切片,切片厚度为 7 μm,H. E 染色,中性树脂封片,Nikon 显微镜下观察并拍照。

1.3　卵子发生及卵巢发育分期

卵子的发生根据脊尾白虾卵细胞的体积、核质比、卵黄物质的积累以及在卵巢中的分布情况划分[7-8],卵巢发育分期根据卵巢的大小、颜色和卵细胞的大小、形状及结构组成划分[9]。

2　结果

2.1　脊尾白虾雌性生殖系统

雌性生殖系统解剖结构及卵巢组织外观

脊尾白虾雌性生殖系统由一对卵巢和两根输卵管组成(图 1)。卵巢位于头胸甲的背侧与腹节的交界处,前端位于肝胰脏的上方,后端深入心脏的下方。整个卵巢呈菱型,前后端愈合在一起,中间形成一个小的孔隙。一对输卵管由卵巢的中部偏后的位置向两侧发出,沿围心腔外壁向腹侧延伸,最后开口于第三对步足基部,形成雌性产卵孔。发育早期的卵巢呈半透明,体积较小,肉眼不易观察到;随着卵巢的发育,卵巢体积逐渐变大,卵巢前端不断向前延伸,卵巢颜色依次变为半透明、白色、淡黄色、亮黄色,卵巢膜上开始出现墨绿色斑点,随卵巢的发育墨绿色斑点逐渐增多变大;当卵巢成熟后,卵巢可将肝胰脏完全覆盖,充满整个头胸甲,前端可达额剑后缘,卵巢颜色亮黄,卵巢膜变为墨绿色。



图 1　脊尾白虾雌性生殖系统解剖结构图

FT:输卵管

Fig. 1　Anatomical structure of female reproduction system of *E. carinicauda*

FT:fallopian tubes

卵子的发生　根据脊尾白虾卵细胞的体积、染色情况、卵黄物质的积累以及在卵巢中的分布情况,将脊尾白虾卵子的发生划分为卵原细胞、卵黄合成前期卵母细胞、内源性卵黄合成期卵母细胞、外源性卵黄合成期卵母细胞及成熟期卵母细胞 5 个时期。

卵原细胞(图版 Ⅰ-1):位于卵巢的中央,细胞椭圆或圆形。长径 8 ~ 10 μm,短径 4 ~ 7 μm;细胞核染色很深,形状不规则,几乎占据了整个细胞。细胞质少,且透明,围绕在细胞核周围形成很薄的一层。卵原细胞在所有发育时期卵巢当中都有存在。

卵黄合成前期卵母细胞(图版 Ⅰ-2):分布在卵巢的中部,卵原细胞外,细胞椭圆或呈不规则多边形,长径 25 ~ 50 μm,短径 20 ~ 40 μm。细胞体积变化较大,近卵原细胞区的卵黄合成前期卵母细胞较小,依次向外细胞逐渐变大。核卵圆形,核质染色较深,弥散分布在细胞核内,核仁 1 ~ 2 个。细胞质呈嗜碱性,染色为蓝紫色。细胞间分布少量滤泡细胞,从内向外数量渐渐增多。与卵原细胞相同,卵黄合成前期卵母细胞存在于各个时期的卵巢当中,但在不同时期的卵巢中的数量有很多差异。

内源性卵黄合成期卵母细胞(图版 Ⅰ-3):细胞椭圆或呈不规则多边形。长径 140 ~ 180 μm,短径 70 ~ 120 μm。核卵圆形,核质染色为蓝色。细胞质呈嗜酸性,染色为红色。在发育后期的细

胞中,细胞质外缘可观察到一些小空泡出现。细胞外围绕一层滤泡细胞,形成滤泡腔,此后卵母细胞的发育均在滤泡腔中进行。

外源性卵黄合成期卵母细胞(图版I-3):细胞体积增大,长径 200 ~ 300 μm,短径 150 ~ 200 μm。早期细胞核边缘明显,核质弥散在细胞核中。细胞边缘的细胞质中可观察到大颗粒卵黄。晚期细胞,细胞质中充满大量大颗粒卵黄。细胞核边缘参差不齐,核质染色变浅,滤泡细胞形状狭长。

成熟期卵母细胞(图版Ⅰ-4):细胞形状由于相互挤压变得不规则。长径 500 ~ 600 μm,短径 400 ~ 500 μm。细胞边缘模糊,可勉强根据卵母细胞间的滤泡细胞分辨各卵母细胞。滤泡细胞狭长,且染色较深。

卵巢发育分期 脊尾白虾卵巢发育过程中体积与色泽具有明显的变化。根据卵巢的颜色和卵细胞的大小、形状、结构组成等,可将脊尾白虾的卵巢发育分为 6 期:

增殖期(图版Ⅰ-1):体外观察分辨不出卵巢的形态和色泽。解剖观察,卵巢体积很小,半透明。性腺指数小于 0.5%。切片观察,卵巢中央分布着很多的卵原细胞;卵原细胞外周为卵黄合成前期卵母细胞。

小生长期(图版Ⅰ-2):卵巢体积增大,体外观察隐约可见。解剖观察,卵巢半透明略显浅棕色,有的卵巢可观察到淡青色小点分布在背侧卵巢膜的中央。性腺指数为 0.5% ~ 1.5%。切片观察,卵巢中央可见少量卵原细胞,在卵原细胞外包围大量卵黄合成前期卵母细胞,卵巢的边缘开始出现内源性卵黄合成期卵母细胞。

大生长期(图版Ⅰ-3):卵巢体积继续增大,从头胸甲背侧观察卵巢清晰,长度已达头胸甲的 1/2。解剖观察,卵巢背侧卵巢膜布满棕色或墨绿色小点,腹侧卵巢膜无色素,卵粒隐约可见,呈黄白色。性腺指数为 1.5% ~ 4.5%。切片观察,卵巢中多数为外源性卵黄合成期卵母细胞,内源性卵黄合成期卵母细胞很少或无,卵巢中央可见少数卵原细胞及卵黄合成前期卵母细胞。

成熟期(图版Ⅰ-4):卵巢体积达最大,体外观察可见卵巢已将肝胰脏完全覆盖。解剖观察,卵巢背侧卵巢膜呈墨绿色且极薄,卵粒清晰呈黄色。性腺指数为 4.5% ~ 7%,有些成熟的卵巢性腺指数可达 10%。切片观察,卵巢中主要为成熟期卵母细胞,外源性卵母细胞较少,内源性卵母细胞无,卵巢中央可见少数卵原细胞及卵黄合成前期卵母细胞。

产后恢复期(图版Ⅰ-5):卵巢体积很小,体外观察不明显。解剖观察,卵巢透明或半透明。切片观察,可见排卵后的空腔。细胞主要为卵原细胞及卵黄合成前期卵母细胞,排列疏松,滤泡细胞弥散分布在整个卵巢当中。

2.2 脊尾白虾雄虾生殖系统

雄性生殖系统的解剖结构 脊尾白虾雄性生殖系统由一对精巢和两根输精管组成(图 2)。与卵巢的位置相似,精巢同样位于头胸甲的背侧与腹节的交界处,前端位于肝胰脏的上方,后端深入心脏的下方。精巢可分为左右两叶,前后愈合为一体,中间分开。在精巢中部靠后的部位向两侧发出输精管。输精管可分为前、中、后段及末端壶腹四部分,前段输精管很细,与精巢相连;中段输精管盘旋弯曲后与后段输精管相连;后段输精管沿鳃的后缘向腹侧延伸,在靠近第五对步足的地方膨大为末端壶腹;末端壶腹开口于第五步对足基部即排精口。发育早期的精巢细线状,无色透明,从雄虾的背侧很难观察到;发育成熟的精巢呈白色半透明状,可以在雄虾的头胸甲背侧观察到“三叶草”形状的组织结构,中间一“叶”为精巢,其他两“叶”为盘旋的中段输精管。

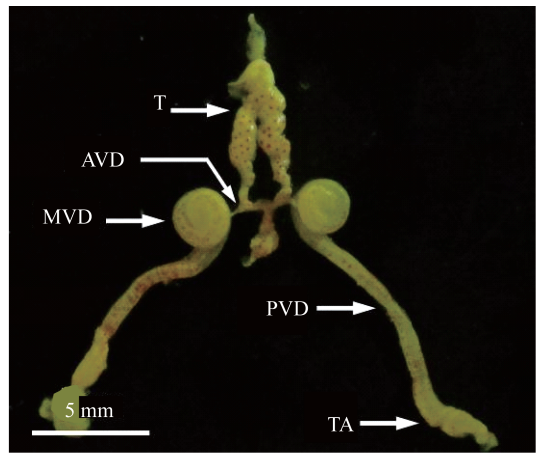

图 2 脊尾白虾雄性生殖系统解剖结构图

T. 精巢; AVD. 前输精管; MVD. 中输精管; PVD. 后输精管; TA. 末端壶腹

Fig. 2 Anatomical structure of male reproduction system of *E. carinicauda*

T. testis; AVD. anterior vas deferens; MVD. middle vas deferens; PVD. posterior vas deferens; EVD. terminal ampullae

雄性生殖系统的组织学结构　　精巢(图版Ⅱ-1~3):根据内部细胞的发育情况,可将精巢分为生发区和成熟区两部分。生发区为精巢的前后两端,精巢中部为成熟区。精巢外包被一层结缔组织膜,生发区精巢内部有许多生精小管(图版Ⅱ-4~6),不同的生精小管内的精子发育不同步,所以在繁殖季节成熟的精巢中会同时发现精原细胞、初级精母细胞、次级精母细胞、精细胞和精子的存在。生精小管的一侧为生殖上皮,通常生精小管的生殖上皮靠在一起。生精小管在成熟区逐渐汇集为一体,最后形成一个大腔与输精管相连。在生发区中央,各生精小管的生殖上皮粘附在一起,生殖上皮由精原细胞组成。精原细胞排列紧密,很难分辨出单个细胞的边缘,但细胞核清晰可辨,根据细胞核之间的距离测量细胞直径为13 μm左右。细胞核大,直径为10 μm左右,核质多沿核膜分布。精原细胞不断向外分化为初级精母细胞,初级精母细胞比精原细胞略大,直径15 μm左右,核大,染色深。初级精母细胞经第一次减数分裂后变为两个次级精母细胞。次级精母细胞与初级精母细胞相比体积变小,直径约10 μm左右,核变小,染色深。次级精母细胞经第二次减数分裂变为精细胞,精细胞体积最小,直径为7 μm左右。精细胞核发生极化,部分胞质被抛弃,最后变为精子。

输精管:根据输精管形态及位置的不同将其分为前输精管(图版Ⅲ-1,2)、中输精管(图版Ⅲ-3,4)、后输精管(图版Ⅲ-5,6)以及末端壶腹(图版Ⅲ-7,8)4 个部分。各部分输精管组织学结构相似,管壁均由结缔组织、肌肉层、基膜及管壁上皮 4 层组成,但各层厚度及管壁上皮构成在不同部分有差异。在输精管管壁的一侧 15~20 个上皮细胞排列在内陷的基膜上构成一个"Ω"形状的结构,这些细胞的核长圆形,具有很强的嗜碱性,并向输精管内分泌弱嗜碱性物质,这种结构在整条输精管中都有存在。前输精管很短,管径较小,约 450 μm,管腔内充满精子,精子间有粘液,嗜碱性。管壁上的柱状上皮细胞排列紧密,具有强嗜碱性,高柱状上皮细胞直径 15 μm 左右,向管腔内分泌粘液,矮柱状上皮细胞直径约 6 μm,管壁上皮层内无嗜酸性基质;中输精管盘旋在一起似蜗牛壳形状,管径明显增大,约 670 μm,在中输精管的前段,低柱状上皮开始向管腔内分泌嗜酸性基质形成半圆形的膜,厚度约 9 μm,在后段中输精管嗜酸性基质膜厚度增加至 30 μm,在中输精管内,精子开始被分割到不同的精荚囊中。后输精管较长,弯曲很小,管径有所减小,约 550 μm。嗜酸性基质和嗜碱性基质明显增多,嗜酸性基质膜厚度约为 40 μm。末端壶腹短且粗,管径约800 μm,肌肉层发达,外层环肌,内层为纵肌。嗜酸性基质和嗜碱性基质最多。嗜酸性基质着色不均匀,有些末段输精管中可观察到精子被嗜酸性基质和嗜碱性基质膜分为两个精子群。

3　讨论

3.1　脊尾白虾卵子的发生

关于甲壳类动物卵子发生过程的研究,目前主要有两种划分方法。一些学者根据卵细胞核质比、卵细胞大小,将卵子的发生分为卵原细胞、初级卵母细胞小生长期和大生长期和成熟卵母细胞等阶段[10]。而其他学者则依据卵母细胞的卵黄物质来源以及合成情况将卵子的发生划分为卵原细胞、卵黄合成前期卵母细胞、内源性卵黄合成期卵母细胞、外源性卵黄合成期卵母细胞和成熟期[7-8,11-13]。本研究是按照第二种划分方法对脊尾白虾卵子的发生进行了分类。

甲壳类动物卵子的发生与滤泡细胞关系密切,国内外学者普遍认为滤泡细胞对卵母细胞外源性卵黄物质的积累起着重要作用,但对于滤泡细胞的来源却存在分歧。一些学者通过对日本新糠虾(*Neomysis japonica*)[14]和罗氏沼虾(*Macrobrachium rosenbergii*)[15]的卵巢的组织学研究,认为滤泡细胞及卵原细胞均来源于两叶卵巢相连处的生殖上皮;而另外一些学者则在研究凡纳滨对虾(*Litopenaeus vannamei*)[12]和黑斑口虾蛄(*Oratosquilla kempi*)[16]时发现生殖上皮仅分化为卵母细胞,不分化为滤泡细胞,滤泡细胞乃是由结缔组织分化而来。本研究中,通过对不同时期的卵巢进行切片观察发现,滤泡细胞与卵细胞均由卵巢中央的生殖上皮分化而来,滤泡细胞的分化速度较快,在卵细胞间移动,为卵细胞的发育提供营养,卵细胞发育至内源性卵黄合成期时,滤泡细胞开始将卵细胞包绕起来形成一个滤泡腔,可以更好地给大体积的卵细胞提供营养。

脊尾白虾的成熟卵细胞除了具有卵细胞胞体增大,胞质内有大量嗜酸性的卵黄颗粒等特征外,

我们还发现其成熟卵细胞与日本新糠虾[14]、日本龙虾(*Panulirus japonicus*)[8]、高背长额虾(*Pandalus hypsinotus*)[17]以及凡纳滨对虾[18]等具有相同的核皱缩并逐渐消失的现象,然而却没有观察到在凡纳滨对虾[18]和中国明对虾[19]中发现的卵细胞胞质中存在呈放射状排列的皮质棒分布的现象。同样,该现象也未在罗氏沼虾[15]、日本沼虾[20]和高背长额虾[18]中发现,这说明脊尾白虾等长臂虾类与对虾类的成熟卵细胞结构上有明显不同。

3.2 脊尾白虾卵巢的结构与发育分期

一般而言,虾类卵巢均由左右两叶构成,但不同种之间存在一定差异,这种差异主要表现在左右两叶卵巢的连接方式上,根据两叶卵巢的连接方式可将卵巢构型分为4类。第一类构型,左右两侧卵巢中部略近头端有横桥连接,整个卵巢呈"H"状,这种构型的的虾类有日本新糠虾[14]及克氏原螯虾(*Procambarus clarkii*)[21]等;第二类构型,两侧卵巢前端愈合而后端分离,这种构型卵巢的虾类有哈氏仿对虾(*Parapenaeopsis hardwickii*)[20]和罗氏沼虾[15];第三类构型,两侧卵巢两端愈合而中间分离,如粗糙沼虾(*Macrobrachium asperulum*)[22]等;第四类构型,两叶卵巢中间仅有一层间隔,如黑斑口虾蛄[16]等。脊尾白虾卵巢结构与粗糙沼虾相似,两端愈合在一起,中间分离。在卵细胞的生发部位方面,脊尾白虾卵细胞发生于左右卵巢前后愈合处,这与粗糙沼虾[22]以及日本新糠虾[14]生殖上皮位于两叶相连处相似。脊尾白虾卵巢内部不存在隔室,且无血管和血窦,这可能与其体积小、营养物质和氧气便于运输有关,这与粗糙沼虾[22]相同,而不同于白对虾(*Penaeus setiferus*)[23]和中华绒螯蟹(*Eriocheir sinensis*)[10]。

关于虾类卵巢发育分期国内外学者还没有统一的划分标准。王绪峨[6]和何绪刚等[24]根据卵巢颜色变化及大小将脊尾白虾和日本沼虾的卵巢发育分为Ⅰ~Ⅴ期。吕建林[21]根据卵巢颜色结合卵巢的成熟指数将克氏原螯虾卵巢发育分为7期:未发育期,发生早期,卵黄发生前期,卵黄发生期,成熟期,产后期和恢复期。Yano[9]将日本对虾(*P. japonicas*)的卵巢发育分为增殖期、卵黄合成前期、卵黄合成初期、卵黄合成第二期及成熟期。我们根据脊尾白虾的卵巢颜色同时参考卵巢的成熟指数将其分为5个时期,分别为增殖期、小生长期、大生长期、成熟期及产后恢复期,各期卵巢成熟指数只是大概值,更细致的定量划分有待更深入的研究。

3.3 脊尾白虾精巢结构及精荚的形成

脊尾白虾雄性生殖系统由精巢和输精管组成,无分泌管和精囊,这与十足目长臂虾科的日本沼虾[25]、秀丽白虾(*Exopalaemon modestus*)[26]以及罗氏沼虾[27]基本相同,而与对虾科的中国明对虾[28]有所不同。脊尾白虾输精管末端膨大为壶腹,肌肉层发达,其作用可能类似于对虾的精囊,起着贮精和射精的双重作用。

脊尾白虾的精巢结构与其他长臂虾类的基本相似[25-26],位于头胸甲的背侧,分为左右两叶,前后愈合为一体,精巢由许多生精小管组成,生殖上皮位于生精小管的一侧。而口足目的黑斑口虾蛄一对精巢很长,前端从第七胸节起一直延伸至后端尾节,精巢由精巢壁和精巢腔组成,从精巢壁至精巢腔内充满着不同发育阶段的精细胞[29]。龙虾类精巢则由许多近椭圆形的腺囊和弯曲的收集管组成,腺囊挂靠于收集管上形似"葡萄串"。腺囊为精子发生的场所,同一腺囊内精子发生基本同步,不同腺囊间精子发生可同步[13,30-31]。

脊尾白虾输精管由前至后逐渐变粗,管腔内精荚的结构也逐渐完整,在中段输精管内精荚就已初步形成,虽然初期精荚壁很薄,且不封闭,但是已将精子分为不同的精子群,随着精荚在输精管中的发育,精荚逐渐将分割开的精子群包裹起来。输精管管壁结构相似,但管壁上皮构成有所不同:前输精管壁上皮无明显的高低分化,均为柱状上皮,到了中输精管,管壁上皮则主要由低柱状上皮构成,高柱状上皮仅占小部分,末输精管壁低柱状上皮高度有所增加。各段上皮构成的变化可能与其分泌功能有关。另外,从前输精管后段直至末端壶腹,高柱状上皮附近有一部分管壁上皮细胞呈"Ω"形状,这种"Ω"结构可能是一种腺上皮,具有分泌功能。在日本沼虾和罗氏沼虾中均无类似结构,但在秀丽白虾[26]中具有相似的结构,其确切功能还需进一步研究。

参考文献:

[1] Li X Z, Liu R Y, Liang X Q. The zoogeography of Chinese Palaemonoidea fauna [J]. Biodiversity Science, 2003, 11(5): 393-406. [李新正,刘瑞玉,

梁象秋. 中国长臂虾总科的动物地理学特点. 生物多样性,2003,11(5):393 – 406.]

[2] Liang J P, Li J, Liu P, *et al*. Research progress of biological characteristics and artificial breeding of ridgetail white prawn, *Exopalaemon carinicauda*[J]. Chinese Agricultural Science Bulletin, 2012, 28(17): 109 – 116. [梁俊平,李健,刘萍,等. 脊尾白虾生物学特性与人工繁殖的研究进展. 中国农学通报,2012,28(17):109 – 116.]

[3] Xu W, Xie J, Shi H, *et al*. Hematodinium infections in cultured ridgetail white prawns, *Exopalaemon carinicauda*, in eastern China[J]. Aquaculture, 2010, 300(1 – 4):25 – 31.

[4] Xu G C, Xu J T, Yu B, *et al*. Studies on technique of industrial breeding for *Exopalaemon carinicauda* holthuis[J]. Shandong Fisheries, 2008, 25(5):1 – 3. [徐国成,徐加涛,于斌,等. 脊尾白虾工厂化育苗生产技术研究. 齐鲁渔业,2008,25(5):1 – 3.]

[5] Xu J T, Xu G C, Yu B, *et al*. Reproductive biology and artificial breeding technology of production of *Palaemon carincauda* [J]. China Fisheries, 2007 (4):52 – 55. [徐加涛,徐国成,于斌,等. 脊尾白虾繁殖生物学及人工育苗生产技术. 中国水产,2007 (4):52 – 55.]

[6] Wang X E. Preliminary observation on reproductive biology of *Palaemon carincauda*[J]. Chinese Journal of Zoology, 1987, 22(1):7 – 10. [王绪峨. 脊尾白虾繁殖生物学的初步观察. 动物学杂志,1987,22 (1):7 – 10.]

[7] Bomirski A, Klęk-Kawińska E. Stimulation of oogenesis in the sand shrimp, *Crangon crangon*, by a human gonadotrophin[J]. General and Comparative Endocrinology, 1976, 30(3):239 – 242.

[8] Minagawa M, Sano M. Oogenesis and ovarian development cycle of the spiny lobster *Panulirus japonicus* (Decapoda: Palinuridae) [J]. Marine and Freshwater Research, 1997, 48(8):875 – 888.

[9] Yano I. Oocyte development in the kuruma prawn *Penaeus japonicas* [J]. Marine Biology, 1988, 99 (4):547 – 553.

[10] Xue L Z, Du N S, Lai W. Study on the female reproductive system in histology of *Eriocheir sinensis* [J]. Journal of East China Normal University: Natural Science, 1987(3):88 – 97. [薛鲁征,堵南山,赖伟. 中华绒螯蟹(*Eriocheir sinensis*)雌性生殖系统的组织学研究. 华东师范大学学报:自然科学版,1987(3):88 – 97.]

[11] Deng D G, Gao J G. Histology of Ovary Development in *Macrobrachium asperulum* [J]. Chinese Journal of Zoology, 2002, 37(5):59 – 61. [邓道贵,高建国. 粗糙沼虾卵巢发育的组织学. 动物学杂志,2002,37(5):59 – 61.]

[12] Yan S F, Jiang Y H. Histology of the ovarian structure and development of *Penaeus vannamei*[J]. Transaction of Oceanology and Limnology, 2004 (2):52 – 58. [颜素芬,姜永华. 南美白对虾卵巢结构及发育的组织学研究. 海洋湖沼通报,2004(2):52 – 58.]

[13] Zhu D F, Wang G Z, Li S J. Ultrastructure of oogenesis in *Thenus orientalis* [J]. Acta Hydrobiologica Sinica, 2006, 30(4):439 – 445. [朱冬发,王桂忠,李少菁. 东方扁虾卵子发生的超微结构. 水生生物学报,2006,30(4):439 – 445.]

[14] Yang X Z, Wang J F, Yang L N, *et al*. Ovary development and oogenesis of *Neomysis japonica* [J]. Oceanologia Et Limnologia Sinica, 2009, 40 (3):338 – 346. [杨筱珍,王金峰,杨丽娜,等. 日本新糠虾(*Neomysis japonica*)卵巢发育与卵子发生. 海洋与湖沼,2009,40(3):338 – 346.]

[15] Zhao Y L, Peng X X, Li X. Histology of the female reproductive system in macrobrachium rosenbergii (*Crustacea decapoda*) [J]. Journal of East China Normal University: Natural Science, 1998(3):81 – 85. [赵云龙,彭欣夏,李祥. 罗氏沼虾雌性生殖系统的组织学研究. 华东师范大学学报:自然科学版,1998(3):81 – 85.]

[16] Wang C L. Study on reproductive biology of *Oratosquilla kempi* [D]. Hangzhou: Zhejiang University, 2001. [王春琳. 黑斑口虾蛄的繁殖生物学研究. 杭州:浙江大学,2001.]

[17] Okumura T, Yoshida K, Nikaido H. Ovarian development and hemolymph vitellogenin levels in laboratory-maintained protandric shrimp, *Pandalus hypsinotus*: measurement by a newly developed time-resolved fluoroimmunoassay (TR-FIA) [J]. Zoological Science, 2004, 21(10):1037 – 1047.

[18] Jiang Y H, Yan S F. Histological Studies on the Oogenesis of *Penaeus vannamei*[J]. Chinese Journal of Zoology, 2004, 39(4):59 – 62. [姜永华,颜素芬. 南美白对虾卵子发生的组织学. 动物学杂志,2004,39(4):59 – 62.]

[19] Li H M, Zhang N Y. A preliminary study on development of oocyte of *Penaeus chinensis* (osbeck) [J]. Oceanologia Et Limnologia Sinica, 1994, 25(3):243 – 247. [李怀梅,张乃禹. 中国对虾卵母细胞发育的初步研究. 海洋与湖沼,1994,25

(3):243 – 247.]

[20] Zheng Z M, Li M Y. Morphological and histological studies on the ovary development in *Parapenaeopsis hardwickii*[J]. Journal of Fisheries of China, 2002, 26(2):105 – 110.[郑忠明,李明云. 哈氏仿对虾卵巢发育的形态学与组织学观察. 水产学报,2002,26(2):105 – 110.]

[21] Lü J L. Study on the repreductive biology, embryonic development and larval development of crayfish *Procabarus clarkii* [D]. Wuhan: Huazhong Agricultural University, 2006.[吕建林. 克氏原螯虾繁殖生物学及胚胎和幼体发育研究. 武汉:华中农业大学,2006.]

[22] Deng D G. Histology of the female reproductive system in *Macrobrachium asperulum*[J]. Journal of Huaibei Industry Teachers College: Natural Sciences Edition, 2000, 22(1):49 – 53.[邓道贵. 粗糙沼虾雌性生殖系统的组织学研究. 淮北煤师院学报:自然科学版,2000,22(1):49 – 53.]

[23] King J E. A study of the reproductive organs of the common marine shrimp, *Penaeus setiferus* (Linnaeus)[J]. Biological Bulletin, 1948, 94(3): 244 – 262.

[24] He X G, Zhang X P, Gong S Y, *et al*. Studies on the ovarian development of Macrobrachium nipponensis in Wuhu lake[J]. Journal of Huazhong Agricultural, 2002, 21(2):148 – 151.[何绪刚,张训蒲,龚世园,等. 武湖日本沼虾卵巢发育研究. 华中农业大学学报,2002,21(2):148 – 151.]

[25] Qiu G F, Du N S, Lai W. Studies on the male reproductive system of the freshwater prawn, *Macrobrachium nipponense*—the structure and development of the male reproductive system[J]. Journal of Shanghai Fisheries University, 1995, 4(2):107 – 111.[邱高峰,堵南山,赖伟. 日本沼虾雄性生殖系统的研究——雄性生殖系统的结构及发育. 上海水产大学学报,1995,4(2):107 – 111.]

[26] Huang H X, Tan Q K, Guo Y P. Studies on reproductive biolgoy of *Exopalaemon modestus* Ⅰ. the strcture and development of the male reproductive system[J]. Journal of Anhui Normal University: Natural Science Edition, 1999, 22(3):213 – 215.[黄海霞,谈奇坤,郭延平. 秀丽白虾繁殖生物学研究Ⅰ. 雄性生殖系统的结构与发育. 安徽师范大学学报:自然科学版,1999,22(3):213 – 215.]

[27] Chow S, Ogasawara Y, Taki Y. Male reproductive system and fertilization of the palaemonid shrimp *Macrobrachium rosenbergii* [J]. Bulletin of the Japanese Society of Scientific Fisheries, 1982, 48(2):177 – 183.

[28] Chen Q, Gui W X. On structure and development of the male reproductive system of the chinses prawn *Penaeus orientalis*[J]. Acta Zoologica Sinica, 1986(3):255 – 259.[陈俅,崔维喜. 中国对虾雄性生殖系统的结构及发育. 动物学报,1986,32(3):255 – 259.]

[29] Wang C L, Zhu D F, Jiang X M, *et al*. Histology and ultrastructure of male reproductive system of *Oratosquilla kempi* [J]. Journal of Fisheries of China, 2002, 26(5):403 – 410.[王春琳,朱冬发,蒋霞敏,等. 黑斑口虾蛄雄性生殖系统的组织学与超微结构. 水产学报,2002,26(5):403 – 410.]

[30] Matthews D C. The origin, development and nature of the spermatophoric mass of the spiny lobster, *Panulirus penicillatus*(Oliver)[J]. Pacific Science, 1951, 5(4):359 – 371.

[31] Haley S R. Spermatogenesis and spermatophore production in the Hawaiian red lobster *Enoplometopus occidentalis* (Randall) (Crustacea, Nephropidae)[J]. Journal of Morphology, 1984, 180(3):181 – 193.

Histological study on the gonadal development of *Exopalaemon carinicauda* (Holthuis, 1950)

LI Zhiguo[1,2], ZHANG Chengsong[1*], LI Fuhua[1], XIANG Jianhai[1]

(1. *Key Laboratory of Experimental Marine Biology, Institute of Oceanology, Chinese Academy of Sciences, Qingdao* 266071, *China*;
2. *University of Chinese Academy of Sciences, Beijing* 100049, *China*)

Abstract: Ridgetail white prawn (*Exopalaemon carinicauda*) is an important commercially exploited species in China, however, its speedy cultural development suffered the seedling shortage because of the absence of standard protocol in artificial seedling. To provide the basic knowledge needed in artificial reproduction, a histological study on the gonadal development of *E. carinicauda* was performed by the paraffin section technique and HE staining method. The results show that the female reproductive system consists of ovary, oviduct and oviporus. Oogenesis could be classified into five different phases and the ovary development could be divided into five stages accordingly. The average gonad index varied from 0 to 10%. The female could spawn several times in the reproductive season. The male reproductive system is composed of testis, vas deferens and male gonopore. The testis consists of many seminiferous tubules, in which there are numerous sperms at different development stages. The spermatogenesis could be classified into five phases, i.e., spermatogonium, primary spermatocyte, secondary spermatocyte, spermatid and sperm. The vas deferens where the spermatophore forms could be separated into anterior, medial, posterior and terminal segments.

Key words: *Exopalaemon carinicauda*; gonadal development; histology

Corresponding author: ZHANG Chengsong. E-mail: chs-zhang@163.com

图版说明

图版 Ⅰ

1. 增殖期, ×200; 2. 小生长期, ×200; 3. 大生长期, ×200; 4. 成熟期, ×200; 5. 产后恢复期, ×200

OG:卵原细胞; PR:卵黄合成前期卵母细胞; Y:卵黄颗粒; EN:内源性卵黄合成期卵母细胞; EX:外源性卵黄合成期卵母细胞; MO:成熟卵母细胞; FC:滤泡细胞; N:细胞核; NL:核仁

图版 Ⅱ

1. 休止期精巢; 2. 增殖期精巢; 3. 成熟期精巢; 4. 休止期生精小管; 5. 增殖期生精小管; 6. 成熟期生精小管

CT:结缔组织; GE:生殖上皮; SG:精原细胞; SC:精母细胞; SC1:初级精母细胞; SC2:次级精母细胞; ST:精细胞; S:精子; NC:营养细胞

Explanation of Plate

Plate Ⅰ

1. proliferative phase, ×200; 2. minor growth phase, ×200; 3. major growth phase, ×200; 4. mature phase, ×200; 5. postpartum recovery phase, ×200

OG: oogonium; PR: previtellogenic oocytes; Y: yolk; EN: endogenous vitellogenic oocytes; EX: exogenous vitellogenic oocytes; MO: mature oocytes; FC: follicle cell; N: nucleus; NL: nucleolus

Plate Ⅱ

1. resting stage testis; 2. proliferative stage testis; 3. mature stage testis; 4. resting stage seminiferous tubule; 5. proliferative stage seminiferous tubule; 6. mature stage seminiferous tubule

CT: collecting tissue; GE: germinal epithelium; SG: spermatogonium; SC: spermatocyte; SC1: primary spermatocyte; SC2: second spermatocyte; ST: spermatid; S: sperm; NC: nutrition cell

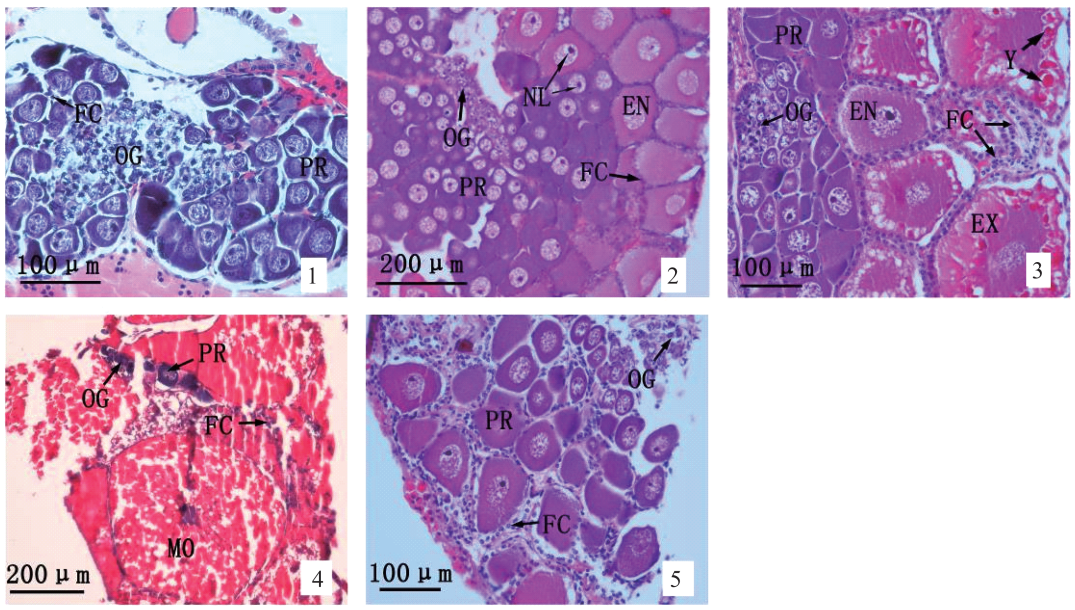

图版 Ⅰ 脊尾白虾不同发育时期卵巢的形态特征

Plate Ⅰ Morphological characteristics of ovarian tissue at different stages in *E. carinicauda*

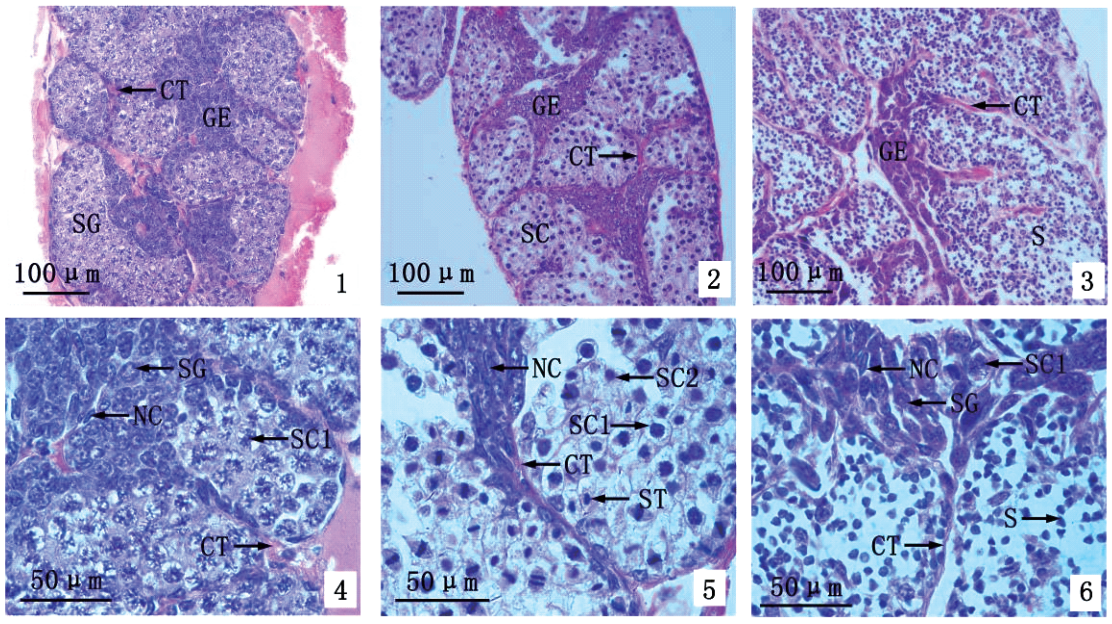

图版 Ⅱ 脊尾白虾不同发育时期精巢及生精小管的组织结构图

Plate Ⅱ The histological structure of testis and seminiferous tubule at different stages of *E. carinicauda*

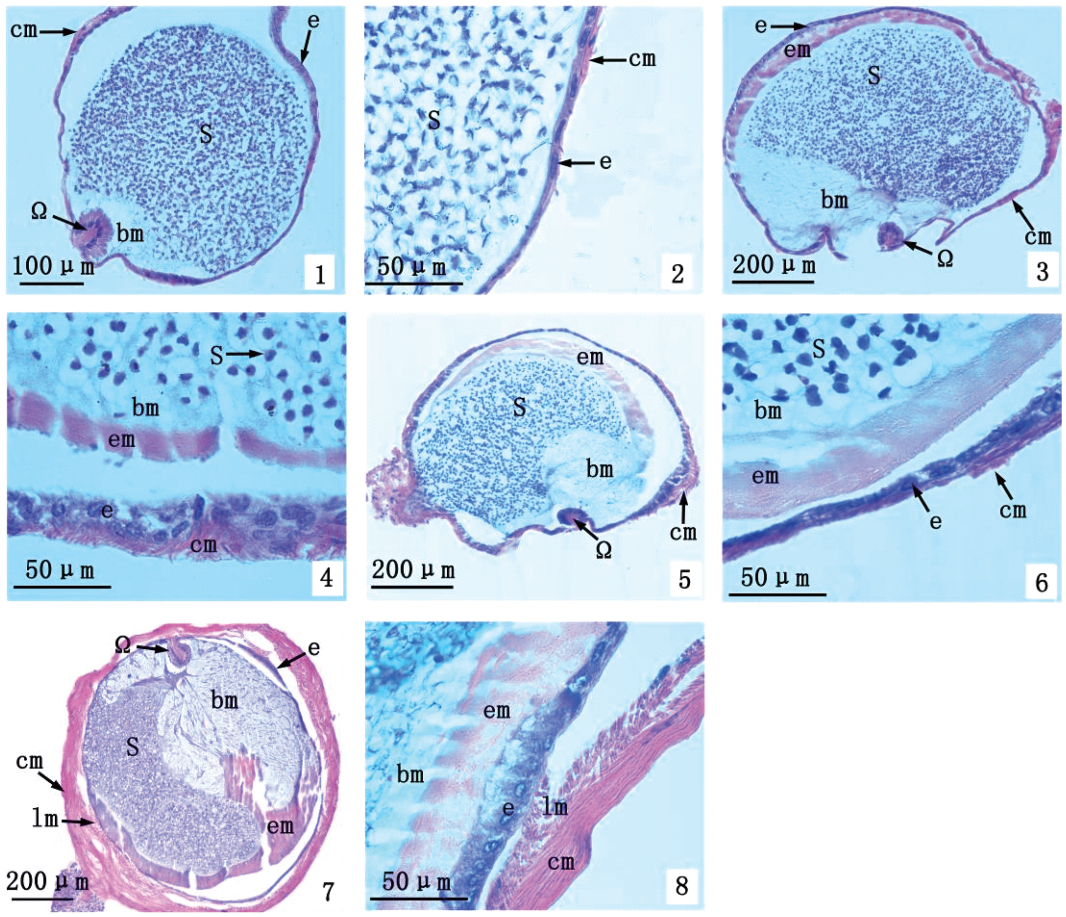

图版Ⅲ　脊尾白虾输精管组织结构

1,2. 前输精管; 3,4. 中输精管; 5,6. 后输精管; 7,8. 末端壶腹

e:管壁上皮; bm:嗜碱性基质; em:嗜酸性基质; cm:环肌; lm:纵肌; Ω:"Ω"形结构; S:精子

Plate Ⅲ　The histological structure of vas deferens of *E. carinicauda*

1 – 2. anterior vas deferens; 3 – 4. medial vas deferens; 5 – 6. posterior vas deferens; 7 – 8. terminal ampullae

e:wall epithelium; bm:basophilla matrix; em:eosinophilic matrix; cm:cycle muscle; lm:longitudinal muscle; Ω:"Ω" shape structure; S:sperm